

**PROSEDUR PEMERIKSAAN *CT- SCAN ABDOMEN*  
KONTRAS PADA KLINIS KANKER SERVIKS  
DI INSTALASI RADIOLOGI RSUD ARIFIN  
ACHMAD PROVINSI RIAU**

**KARYA TULIS ILMIAH**



**Oleh:  
RISMA FITRI ANCE  
NIM : 18002031**

**PROGRAM STUDI DIPLOMA III TEKNIK RADIOLOGI  
SEKOLAH TINGGI ILMU KESEHATAN  
AWAL BROS PEKANBARU  
2021**

**PROSEDUR PEMERIKSAAN *CT- SCAN ABDOMEN*  
KONTRAS PADA KLINIS KANKER SERVIKS  
DI INSTALASI RADIOLOGI RSUD ARIFIN  
ACHMAD PROVINSI RIAU**

**Karya Tulis Ilmiah Disusun sebagai salah satu syarat  
memperoleh gelar Ahli Madya Teknik Kesehatan**



**Oleh:  
RISMA FITRI ANCE  
NIM : 18002031**

**PROGRAM STUDI DIPLOMA III TEKNIK RADIOLOGI  
SEKOLAH TINGGI ILMU KESEHATAN  
AWAL BROS PEKANBARU  
2021**

## LEMBAR PERSETUJUAN

Karya Tulis Ilmiah telah diperiksa, disetujui dan siap untuk dipertahankan dihadapan Tim Penguji Karya Tulis Ilmiah Program Studi Diploma III Teknik Radiologi Sekolah Tinggi Ilmu Kesehatan (STIKes) Awal Bros Pekanbaru.

**JUDUL** : **PROSEDUR PEMERIKSAAN CT - SCAN ABDOMEN KONTRAS PADA KLINIS KANKER SERVIKS DI INSTALASI RADIOLOGI RSUD ARIFIN ACHMAD PROVINSI RIAU.**

**PENYUSUN** : **RISMA FITRI ANCE**

**NIM** : **18002031**

Pekanbaru, 14 Juli 2021  
Menyetujui,

Pembimbing I

Pembimbing II



(Yoki Rahmat, M.Si)  
NIDN : 1012049203



(Annisa, S.Tr.Rad)  
NUPN : 9910690485

Mengetahui  
Ketua Program Studi Diploma III Teknik Radiologi  
STIKES Awal Bros Pekanbaru



(Shelly Angella, M.Tr.Kes)  
NIDN : 1022099201

## LEMBAR PENGESAHAN

### Karya Tulis Ilmiah :




Telah disidangkan dan disahkan oleh Tim Penguji Karya Tulis Ilmiah Program Studi Diploma III Teknik Radiologi Sekolah Tinggi Ilmi Kesehatan (STIKes) Awal Bros Pekanbaru.

**JUDUL : PROSEDUR PEMERIKSAAN CT SCAN ABDOMEN KONTRAS PADA KLINIS KANKER SERVIKS DI INSTALASI RADIOLOGI RSUD ARIFIN AHMAD PROVINSI RIAU**

**PENYUSUN : RISMA FITRI ANCE**

**NIM : 18002031**

Pekanbaru, 10 september 2021

1. Penguji I : Alpha Olivia Hidayati, S.Si., M.P.H (  )  
NIDN : 0524128201
2. Penguji II : Yoki Rahmat, M.Si (  )  
NIDN : 1012049203
3. Penguji II : Annisa, S.Tr Rad (  )  
NUPN : 9910690485

Mengetahui  
Ketua program Studi Diploma III  
Teknik Radiologi

  
( Shelly Angella, M.Tr.Kes )  
NIDN : 1022099201

Mengetahui  
Ketua  
STIKes Awal Bros Pekanbaru

( Dr. Dra. Wiwik Suryandartiwi, MM )  
NIDN : 1012076501

## PERNYATAAN KEASLIAN PENELITIAN

Yang bertanda tangan dibawah ini :

Nama : Risma Fitri Ance

NIM : 18002031

Judul Tugas Akhir : PROSEDUR PEMERIKSAAN CT SCAN ABDOMEN  
KONTRAS PADA KLINIS KANKER SERVIKS DI  
INSTALASI RADIOLOGI RSUD ARIFIN AHMAD PROVINSI  
RIAU

Dengan ini saya menyatakan bahwa dalam Karya Tulis Ilmiah ini tidak terdapat karya yang pernah diajukan untuk memperoleh gelar keserjanaan di suatu perguruan tinggi dan sepanjang sepengetahuan saya tidak terdapat karya/pendapat yang pernah ditulis/diterbitkan oleh orang lain, kecuali yang secara tertulis diacu dalam naskah ini dan disebutkan dalam daftar pustaka.

Pekanbaru, 29 Juli 2021

Penulis,



( Risma Fitri Ance )

18002031

## **DAFTAR RIWAYAT HIDUP**



### **Data pribadi**

Nama : Risma Fitri Ance  
Tempat / Tanggal lahir : Teratak Buluh, 12 Januari 2000  
Jenis kelamin : Perempuan  
Anak Ke : 1 (Pertama)  
Agama : Islam  
Status : Mahasiswa  
Nama Orang Tua  
    Ayah : Muhammad Faris  
    Ibu : Mariani  
No. HP/WA : 082390436666  
Email : [fitriancee@gmail.com](mailto:fitriancee@gmail.com)  
Alamat : Koto Tengah

### **Latar Belakang Pendidikan**

Tahun 2006 s/d 2012 : SDN 014 Teratak Buluh

Tahun 2012 s/d 2015 : SMPN 1 Siak Hulu

Tahun 2015 s/d 2018 : SMAN 1 Pulau Rakyat

Demikian Daftar Riwayat Hidup ini saya buat dengan sebenar-benarnya.

Pekanbaru, 29 Juli 2021

**(RISMA FITRI ANCE)**

## HALAMAN PERSEMBAHAN

Pertama-tama puji syukur saya ucapkan pada Allah SWT atas terselesainya Karya Tulis Ilmiah ini dengan baik dan lancar dan Karya Tulis Ilmiah ini saya persembahkan untuk:

Kedua orang tua tercinta sebagai tanda bakti, hormat, dan rasa terimakasih yang tiada terhingga kupersembahkan karya kecil ini kepada Bapak dan almarhumah Ibu yang telah memberikan kasih sayang hingga sampai saat ini dan selamanya, selalu mendoakan dan mendukung dalam segala hal apapun, serta menjadi support system dan cinta kasih sayang yang tiada terhingga yang tiada mungkin dapat kubalas hanya dengan selembar kertas yang bertuliskan kata cinta dan persembahan. Semoga ini menjadi langkah awal untuk membuat Bapak dan almarhumah Ibu bahagia karna Ance sadar, selama ini belum bisa memberikan yang terbaik buat Bapak terkhususnya almarhumah Ibu. Untuk Bapak dan Ibu yang selalu membuat Ance termotivasi dan selalu membuat Ance selalu kuat, selalu menasehati Ance menjadi lebih baik. Terimakasih my hero...Terimakasih my queen, Love you more than anything.

Untuk abang - abang dan adek ku tersayang terimakasih atas doa dan semangatnya dalam penyusunan Karya Tulis Ilmiah ini.

Untuk keluarga besar aku terimakasih selalu mendoakan aku sampai saat ini, semangatin aku selalu dalam penyusunan Karya Tulis Ilmiah ini terimakasih atas dukungannya.

Untuk bang zul terimakasih atas doa dan semangatnya yang selalu mendukung dan menjadi support system dalam segala hal. Terimakasih telah menemani ance sampai saat ini, semangatin ance selalu dalam penyusunan Karya Tulis Ilmiah ini terimakasih atas dukungannya. Love you bang zul

Untuk dosen-dosen yang telah memberikan ilmunya, terimakasih atas bimbingannya selama 3 tahun ini, terutama pada dosen pembimbing Bapak Yoki Rahmat,M.Si dan Ibu Annisa, S.Tr.Rad saya mohon maaf sudah banyak merepotkan bapak dan ibu, semoga kebaikan kalian dibalas Allah subhanahu wa ta'ala dengan kebaikan yang berlipat ganda. Amiin.

Pada seluruh teman-teman aku seperjuangan angkatan 2018, yang sangat aku sayang teman sekaligus sahabat aku yaitu bibah, fira, sindi, kak meisyah dan salsa terimakasih udah saling ngebantu dalam segala hal apa pun, saling mendoakan, mendukung, makasih udah menguatkan kalau lagi putus asa, mengingatkan kalau lagi malas, makasih telah menjadi bahu terbaik disaat aku sedih, menangis dan semua dilalui terasa lebih mudah bareng-bareng kalian semua. Sekali lagi terimakasih sayang sayang aku, semoga kita lebih kompak, lebih sukses kedepannya aamiin yaallah. Love you Sunflower Girl.

Untuk sahabat terbaikku melita, citra dan juga itok terimakasih kalian sudah menjadi support system yang baik, terkhusus melita yang sudah mau meminjamkan laptopnya. Untuk kalian bertiga semangat juga ya dalam proses kuliahnya semoga kita tetap kompak dan lebih sukses kedepan nya. Love you Four successful people.

Untuk senior radiografer di rumah sakit RSUD Arifin Achmad Provinsi Riau yang sudah membantu saya penelitian, mohon maaf telah merepotkan kakak-kakak san abang-abang radiografer terimakasih telah membantu saya.



## KATA PENGANTAR

Puji dan syukur penulis ucapkan kehadiran ALLAH SWT, yang dengan segala anugerah-NYA penulis dapat menyelesaikan Proposal Karya Tulis Ilmiah ini tepat pada waktunya yang berjudul **“PROSEDUR PEMERIKSAAN CT SCAN ABDOMEN KONTRAS PADA KLINIS KANKER SERVIKS DI INSTALASI RADIOLOGI RSUD ARIFIN ACHMAD PROVINSI RIAU”**.

Karya Tulis Ilmiah ini diajukan sebagai salah satu syarat untuk menyelesaikan pendidikan Diploma III Teknik Radiologi STIKes Awal Bros Pekanbaru. Meskipun penulis telah berusaha semaksimal mungkin agar Karya Tulis Ilmiah ini sesuai dengan yang diharapkan, akan tetapi karena keterbatasan kemampuan, pengetahuan dan pengalaman penulis, penulis menyadari sepenuhnya dalam penyusunan Karya Tulis Ilmiah ini banyak kekurangan dan kesalahan, oleh karena itu penulis mengharapkan kritik dan saran yang bersifat membangun.

Dalam penyusunan Karya Tulis Ilmiah ini, penulis banyak mendapatkan bimbingan, bantuan dan saran serta dorongan semangat dari berbagai pihak. Oleh karena itu, pada kesempatan ini penulis menyampaikan ucapan terimakasih yang sebesar-besarnya kepada :

1. Kedua orang tua yang banyak memberikan dorongan dan dukungan berupa moril maupun materi, dan saudara-saudara saya yang telah memberikan dukungan sehingga Karya Tulis Ilmiah ini dapat diselesaikan dengan baik.
2. Dr. Dra. Wiwik Suryandartiwi, MM sebagai Ketua STIKes Awal Bros Pekanbaru
3. Shelly Angella, M.Tr.Kes sebagai Ketua Prodi STIKes Awal Bros Pekanbaru.
4. Alpha Olivia Hidayati, S.Si., M.P.H sebagai Penguji
5. Yoki Rahmat, M.Si sebagai Pembimbing I.
6. Annisa, S.Tr.Rad sebagai Pembimbing II.
7. Rosmaulina Siregar, AMR sebagai Kepala Ruangan Instalasi radiologi RSUD Arifin Achmad Provinsi Riau.

8. Segenap Dosen Program Studi Diploma III Teknik Radiologi STIKes Awal Bros Pekanbaru, yang telah memberikan dan membekali penulis dengan ilmu pengetahuan.
9. Semua rekan-rekan dan teman seperjuangan khususnya Program Studi Diploma III Teknik Radiologi STIKes Awal Bros Pekanbaru Angkatan II.
10. Serta semua pihak yang telah memberikan bantuan baik secara langsung maupun tidak langsung selama penulisan Proposal Karya Tulis Ilmiah ini yang tidak dapat peneliti sampaikan satu persatu, terima kasih banyak atas semuanya.

Akhir kata penulis mengucapkan banyak terima kasih kepada semua pihak yang telah banyak membantu penulis dalam menyelesaikan Karya Tulis Ilmiah ini dan penulis berharap kiranya Karya Tulis Ilmiah ini bermanfaat bagi kita semua.

Pekanbaru, 06 April 2021

RISMA FITRI ANCE

# DAFTAR ISI

Halaman

<b>LEMBAR PERSETUJUAN KTI .....</b>	<b>i</b>
<b>LEMBAR PENGESAHAN.....</b>	<b>ii</b>
<b>SURAT PERNYATAAN KEASLIAN TUGAS AKHIR .....</b>	<b>iii</b>
<b>DAFTAR RIWAYAT HIDUP.....</b>	<b>iv</b>
<b>HALAMAN PERSEMBAHAN.....</b>	<b>v</b>
<b>KATA PENGANTAR.....</b>	<b>vii</b>
<b>DAFTAR ISI.....</b>	<b>ix</b>
<b>DAFTAR GAMBAR.....</b>	<b>xi</b>
<b>DAFTAR BAGAN .....</b>	<b>xii</b>
<b>DAFTAR SINGKATAN .....</b>	<b>xiii</b>
<b>DAFTAR LAMPIRAN .....</b>	<b>xiv</b>
<b>ABSTRAK.....</b>	<b>xv</b>
<b>ABSTRACT .....</b>	<b>xvi</b>
<b>BAB I PENDAHULUAN .....</b>	<b>1</b>
<b>1.1. Latar Belakang .....</b>	<b>1</b>
<b>1.2. Rumusan Masalah .....</b>	<b>4</b>
<b>1.3. Tujuan Penulisan .....</b>	<b>4</b>
<b>1.4. Manfaat Penulisan .....</b>	<b>5</b>
1.4.1 Bagi Peneliti .....	5
1.4.2 Bagi Tempat Peneliti .....	5
1.4.3 Bagi Institusi.....	5
1.4.4 Bagi Responden .....	5
<b>BAB II TINJAUAN PUSTAKA .....</b>	<b>6</b>
<b>2.1 Tinjauan Teoritis .....</b>	<b>6</b>
2.1.1 Anatomi .....	6
2.1.2 Patofisiologi.....	12
2.1.3 Sejarah dan Perkembangan CT Scan.....	14
2.1.4 Prinsip Kerja CT Scan .....	16
2.1.5 Komponen Dasar CT Scan.....	17
2.1.6 Media Kontras .....	27
2.1.7 Prosedur Pemeriksaan CT-Scan Abdomen Kontras.....	29
<b>2.2 Kerangka Teori .....</b>	<b>35</b>
<b>2.3 Penelitian Terkait .....</b>	<b>36</b>
<b>2.4 Pertanyaan Penelitian .....</b>	<b>38</b>

<b>BAB III METODOLOGI PENELITIAN .....</b>	<b>39</b>
<b>3.1 Jenis dan Desain Penelitian .....</b>	<b>39</b>
<b>3.2 Subyek Penelitian.....</b>	<b>39</b>
<b>3.3 Lokasi dan Waktu Penelitian .....</b>	<b>40</b>
<b>3.4 Alur Penelitian .....</b>	<b>41</b>
<b>3.5 Instrumen Penelitian.....</b>	<b>42</b>
<b>3.6 Pengolahan dan Analisis Data.....</b>	<b>43</b>
<b>BAB IV HASIL DAN PEMBAHASAN.....</b>	<b>45</b>
<b>4.1 Hasil Penelitian .....</b>	<b>45</b>
<b>4.2 Pembahasan Penelitian .....</b>	<b>62</b>
<b>BAB V KESIMPULAN DAN SARAN .....</b>	<b>66</b>
<b>5.1 Kesimpulan.....</b>	<b>66</b>
<b>5.2 Saran.....</b>	<b>67</b>
<b>DAFTAR PUSTAKA</b>	
<b>LAMPIRAN</b>	

## DAFTAR GAMBAR

	<b>Halaman</b>
Gambar 2.1 Saluran Gastrointestinal .....	8
Gambar 2.2 Anatomi Serviks .....	10
Gambar 2.3 Organ Interna Pada Perempuan .....	12
Gambar 2.4 Prinsip Kerja CT-Scan .....	17
Gambar 2.5 Gantry CT-Scan .....	19
Gambar 4.1 Alat CT-Scan .....	50
Gambar 4.2 Printer CT-Scan .....	50
Gambar 4.3 Alat dan bahan pemeriksaan CT Abdomen Kontras .....	51
Gambar 4.4 <i>Recon Image Axial Ny.M (A) Pre kontras, (B) Post kontras</i> .....	55
Gambar 4.5 <i>Recon Image Sagittal</i> .....	55
Gambar 4.6 <i>Recon Image Coronal</i> .....	56
Gambar 4.7 potongan axial (a), potongan (b), potongan (c) .....	57

## DAFTAR BAGAN

	<b>Halaman</b>
Gambar 2.5 Kerangka Teori.....	35
Gambar 3.1 Alur Penelitian.....	4

## DAFTAR SINGKATAN

<b>ADC</b>	: <i>Analog to Digital Converter</i>
<b>DAS</b>	: <i>Data Acquisition System</i>
<b>FOV</b>	: <i>Field of View</i>
<b>Kv</b>	: <i>Kilo Volt</i>
<b>OC</b>	: <i>Operator Console</i>
<b>RS</b>	: <i>Rumah Sakit</i>
<b>RSUD</b>	: <i>Rumah Sakit Umum Daerah</i>
<b>MSP</b>	: <i>Mid Sagittal Plane</i>
<b>mA</b>	: <i>Mili Ampere</i>
<b>CT</b>	: <i>Computed Tomography</i>
<b>CT-Scan</b>	: <i>Computed Tomography Scanner</i>
<b>HU</b>	: <i>Hounsfield Unit</i>
<b>HPV</b>	: <i>Human Papilloma Virus</i>
<b>PMT</b>	: <i>Photo Multiplier Tube</i>

## DAFTAR LAMPIRAN

- Lampiran 1 Surat balasan izin survey awal dari RSUD Arifin Achmad  
Provinsi Riau
- Lampiran 2 Lembar persetujuan menjadi Responden
- Lampiran 3 Pedoman wawancara Radiolog
- Lampiran 4 Pedoman wawancara Radiografer
- Lampiran 5 Pedoman wawancara dokter Pengirim
- Lampiran 6 Transkrip wawancara Responden 1
- Lampiran 7 Transkrip wawancara Responden 2
- Lampiran 8 Transkrip wawancara Responden 3
- Lampiran 9 Transkrip wawancara Responden 4
- Lampiran 10 Transkrip wawancara Responden 5
- Lampiran 11 Formulir permintaan pasien
- Lampiran 12 Hasil Bacaan Dokter Radiolog
- Lampiran 13 Dokumentasi Wawancara Responden
- Lampiran 14 Lembar konsul pembimbing 1
- Lampiran 15 Lembar konsul pembimbing 2



**PROSEDUR PEMERIKSAAN *CT-SCAN ABDOMEN* KONTRAS PADA KLINIS  
KANKER SERVIKS DI INSTALASI RADIOLOGI RSUD  
ARIFIN ACHMAD PROVINSI RIAU**

**RISMA FITRI ANCE<sup>1)</sup>**

<sup>1)</sup>Sekolah Tinggi Ilmu Kesehatan(STIKes) Awal Bros

*Email : [fitriancee@gmail.com](mailto:fitriancee@gmail.com)*

**ABSTRAK**

Kanker adalah sebuah penyakit yang ditandai dengan pembagian sel yang tidak teratur dan kemampuan sel-sel ini untuk menyerang jaringan biologis. Kanker serviks merupakan suatu proses keganasan yang terjadi pada leher rahim, sehingga jaringan di sekitarnya tidak dapat melaksanakan fungsi sebagaimana mestinya. Keadaan tersebut biasanya disertai dengan adanya pendarahan dan pengeluaran cairan vagina yang abnormal. Tujuan penelitian untuk mengetahui prosedur pemeriksaan *CT-Scan Abdomen* dengan media kontras dan gambaran hasil dari pemeriksaan *CT-Scan Abdomen* dengan media kontras pada klinis kanker serviks di instalasi radiologi RSUD Arifin Achmad Provinsi Riau.

Jenis penelitian yang digunakan pada penelitian Karya Tulis Ilmiah ini yaitu kualitatif yang bersifat deskriptif dengan pendekatan studi kasus (*case study*), yaitu dengan observasi langsung kelapangan, wawancara mendalam, dan Dokumentasi. Penelitian dilakukan di Instalasi Radiologi RSUD Arifin Achmad Provinsi Riau dari bulan Mei-Juli 2021.

Hasil penelitian di Instalasi Radiologi RSUD Arifin Achmad Provinsi Riau prosedur pemeriksaan *CT-Scan Abdomen* Kontras di lapangan penulis menemukan perbedaan pada persiapan pasien saat meminum media kontras (oral), dilapangan media kontras hanya diminum sekali sebelum pemeriksaan saja sebanyak 10 cc urografin yang dicampur dengan segelas air (200 ml), pada teori media kontras saat melakukan pemeriksaan *CT-Scan abdomen*, yaitu dengan menggunakan kontras positif yang dimasukkan melalui tiga cara pemasukkan kontras, yaitu melalui oral, anal, dan intravena.

**Kata Kunci** : *CT-Scan Abdomen* kontras, kanker serviks, Media Kontras

**Kepustakaan** : 20 (2010-2019)

**CT-SCAN EXAMINATION PROCEDURE OF ABDOMEN CONTRAST IN  
CLINICAL CERVIC CANCER IN RADIOLOGICAL INSTALLATION ARIFIN  
ACHMAD HOSPITAL, RIAU PROVINCE**

**RISMA FITRI ANCE<sup>1)</sup>**

1)Sekolah Tinggi Ilmu Kesehatan(STIKes) Awal Bros

Email : [fitriancee@gmail.com](mailto:fitriancee@gmail.com)

**ABSTRACT**

Cancer is a disease characterized by irregular cell division and the ability of these cells to invade biological tissues. Cervical cancer is a vicious process that occurs in the cervix, leaving the surrounding tissue unable to carry out the proper functions. These conditions are usually accompanied by abnormal bleeding and secretion of vaginal secretions. The objective of the research to follow up on her abdominal examining procedure with a contrary vision medium and an over view of her abdominal distri ct-scan with a media contractually relating to cervical cancer in a rsud arifin radiological installation ahcmad province riau.

The type of research used in this Scientific Writing research is descriptive with the case study approach, which is direct field observations, in depth interviews, and documentation. Research was done at achmad rsud arifin radiology instalation riau province from may july 2021

Research on the radiological installation of arifin rsud achmad province the abdominal ct procedure contrasts in the writer's field finding the difference in a patient's preparation for contrast media (oral), the contrast media takes only one before the examination of as many as 10 cc urograpins mixed with a glass of water (200 ml), with the contrasting media theory doing the abdominal ct examination, using a positive contrast inserted through the three ways of preparing the contrast, that is, by oral, anal, and intravenous.

**Keywords** : Abdomen CT-Scan Contrast, cancer cervix, Contrast Media

**Bibliography** : 20 (2010-2019)

# **BAB 1**

## **PENDAHULUAN**

### **1.1 Latar Belakang**

Kanker adalah sebuah penyakit yang ditandai dengan pembagian sel yang tidak teratur dan kemampuan sel-sel ini untuk menyerang jaringan biologis lainnya, baik dengan pertumbuhan langsung di jaringan yang bersebelahan (*invasi*) atau dengan migrasi sel ke tempat yang jauh (*metastasis*). Pertumbuhan yang tidak teratur ini menyebabkan kerusakan DNA, menyebabkan mutasi di gen vital yang mengontrol pembagian sel, dan fungsi lainnya (Moore, Keith L. 2013).

Kanker leher rahim (serviks) atau karsinoma serviks uteri adalah tumbuhnya sel-sel abnormal pada jaringan leher rahim (serviks), di mana sel-sel permukaan (epitel) tersebut mengalami penggandaan dan berubah sifat tidak seperti sel yang normal (American Cancer Society, 2013).

Kanker serviks merupakan suatu proses keganasan yang terjadi pada leher rahim, sehingga jaringan disekitarnya tidak dapat melaksanakan fungsi sebagaimana mestinya. Keadaan tersebut biasanya disertai dengan adanya pendarahan dan pengeluaran cairan vagina yang abnormal (Darmawati, 2010). Penyebab paling umum kanker serviks adalah Human Papillomavirus (HPV). Penyakit ini disebabkan oleh berganti pasangan seksual, merokok, kontrasepsi oral, sistem kekebalan tubuh yang lemah, kelebihan berat badan, dan coitus pada usia muda (Kurniati&Rahmah, 2018).

Kanker serviks menduduki urutan tertinggi di negara berkembang, dan urutan ke10 pada negara maju atau urutan ke5 secara global. Di Indonesia kanker serviks menduduki urutan kedua dari 10 kanker terbanyak berdasar data dari patologi anatomi tahun 2010 dengan insidens sebesar 12,7%. Menurut perkiraan Departemen Kesehatan RI saat ini, jumlah wanita penderita baru kanker serviks berkisar 90-100 kasus per 100.000 penduduk dan setiap tahun terjadi 40 ribu kasus kanker serviks (Kementrian Kesehatan RI, 2017). Metode penunjang untuk menegakkan diagnosa kanker serviks meliputi tes pap smear, tes Inveksi Visual dengan Asam Asetat (IVA), biopsi serviks, kolposkopi, biopsi kerucut (*cone biopsy*), CT scan, dan MRI (Rahayu, 2015).

CT-Scan merupakan suatu modalitas *imaging diagnostic* yang menggunakan gabungan dari sinar x dan komputer untuk mendapatkan citra atau gambar berupa variasi irisan tubuh manusia. CT-Scan dapat digunakan untuk mendiagnosa kelainan pada organ tubuh mulai dari kepala, leher, rongga dada, rongga perut, tulang belakang, dan anggota tubuh lainnya (Brontrager,2010).

Pada Pemeriksaan *CT-Scan Abdomen* dengan klinis kanker seviks pada umumnya dilakukan dengan menggunakan media kontras. Media kontras adalah sesuatu bahan atau media yang dimasukkan kedalam tubuh pasien untuk membantu pemeriksaan sehingga patologi tumor tampak lebih enhancement dan tujuan dari penggunaan media kontras adalah untuk

meningkatkan visualisasi struktur internal pada suatu pencitraan diagnostic (Bontrager,2014).

Pemeriksaan *CT-Scan Abdomen kontras* menggunakan media kontras positif yang dimasukkan melalui tiga cara pemasukkan kontras, yaitu melalui oral, anal, dan intravena. Media kontras yang diminum (oral) ini diberikan pada saat persiapan pasien, dengan memberikan kontras yang dicampur dengan air sebanyak tiga kali minum, yaitu 2 jam sebelum pemeriksaan 300 cc, 1 jam sebelum pemeriksaan 200 cc, dan sebelum pemeriksaan dimulai 200 cc. Kemudian baru dimasukkan media kontras melalui anal sebanyak 500 cc. Sedangkan media kontras yang dimasukkan melalui intravena diberikan setelah scan *Abdomen* polos (pre kontras) pasien selesai (Mercy Medical Center,2014).

Bedasarkan observasi di instalasi radiologi RSUD Arifin Achmad penatalaksanaan pemeriksaan *CT-Scan Abdomen Kontras* berbeda dengan yang diteori. Di lapangan penulis menemukan perbedaan pada persiapan pasien saat meminum media kontras (oral), dilapangan media kontras hanya diminum sekali sebelum pemeriksaan saja sebanyak 10 cc urografin yang dicampur dengan segelas air, pada teori media kontras saat melakukan pemeriksaan *CT-Scan abdomen*, yaitu dengan menggunakan kontras positif yang dimasukkan melalui tiga cara pemasukkan kontras, yaitu melalui oral, anal, dan intravena.

Bedasarkan latar belakang diatas, penulis ingin mengkaji lebih lanjut mengenai prosedur pemeriksaan *CT-Scan Abdomen* dengan media kontras

pada klinis kanker serviks di instalasi radiologi RSUD Arifin Achmad dengan judul “Prosedur Pemeriksaan *CT-Scan Abdomen* kontras pada Klinis Kanker Serviks di Instalasi Radiologi RSUD Arifin Achmad Provinsi Riau”

## **1.2 Rumusan Masalah**

Bedasarkan latar belakang diatas maka dibuat rumusan masalah sebagai berikut :

- 1.2.1 Bagaimana prosedur pemeriksaan *CT-Scan Abdomen* dengan media kontras pada klinis kanker serviks di instalasi radiologi RSUD Arifin Achmad Provinsi Riau ?
- 1.2.2 Bagaimana gambaran hasil dari pemeriksaan *CT-Scan Abdomen* kontras pada klinis kanker serviks di instalasi radiologi RSUD Arifin Ahcmad Provinsi Riau?

## **1.3 Tujuan Penulisan**

Tujuan penulisan penelitian ini adalah sebagai berikut :

- 1.3.1 Untuk mengetahui prosedur pemeriksaan *CT-Scan Abdomen* dengan media kontras pada klinis kanker serviks di instalasi radiologi RSUD Arifin Achmad Provinsi Riau.
- 1.2.3 Untuk mengetahui gambaran hasil radiograf dari pemeriksaan *CT-Scan Abdomen* pada klinis kanker serviks di instalasi radiologi RSUD Arifin Ahcmad Provinsi Riau.

## 1.4 Manfaat Penulisan

Manfaat dari penulisan karya tulis ilmiah ini adalah sebagai berikut :

### 1.4.1 Bagi Penulis

Menambah pengetahuan dan wawasan penulis tentang prosedur pemeriksaan *CT-Scan Abdomen* dengan media kontras pada klinis kanker serviks.

### 1.4.2 Bagi Institusi DIII Radiologi Stikes Awalbros Pekanbaru

Dapat menambah wawasan dalam harfiah ilmu pengetahuan yang dapat dimanfaatkan oleh mahasiswa dan dosen di perpustakaan program studi Diploma III Teknik Radiologi Sekolah Tinggi Ilmu Kesehatan Awal Bros Pekanbaru.

### 1.4.3 Bagi Rumah Sakit

Memberi masukan pada radiografer dan pihak yang terkait dalam melakukan prosedur pemeriksaan *CT-Scan Abdomen* dengan media kontras pada klinis kanker serviks guna memberi pelayanan radiologi yang bermutu dan profesional.

### 1.4.4 Bagi Responden

Menambah wawasan dan pengetahuan bagi pembaca tentang prosedur pemeriksaan radiologi *CT-Scan Abdomen* dengan klinis kanker serviks.

## **BAB II**

### **TINJAUAN PUSTAKA**

#### **2.1 Tinjauan Teoritis**

##### **2.1.1 Anatomi**

###### **2.1.1.1 Anatomi Abdomen**

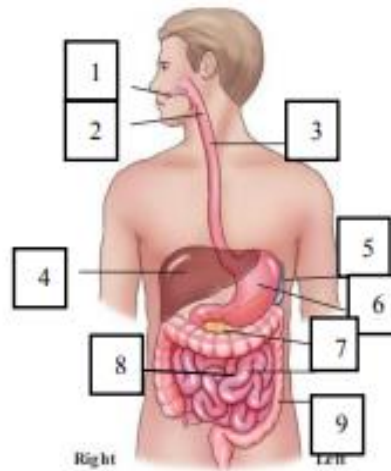
*Abdomen* adalah rongga terbesar dalam tubuh. Bentuknya lonjong dan meluas dari atas diafragma sampai pelvis di bawah. Rongga *Abdomen* dilukiskan menjadi dua bagian, *abdomen* yang sebenarnya yaitu rongga sebelah atas dan yang lebih besar dari pelvis yaitu rongga sebelah bawah dan lebih kecil. Batas-batas rongga *abdomen* adalah di bagian atas diafragma, di bagian bawah pintu masuk panggul dari panggul besar, di depan dan di kedua sisi otot-otot abdominal, tulang-tulang iliaka dan iga-iga sebelah bawah, di bagian belakang tulang punggung dan otot *psaos* dan *quadratus lumborum* (Mannan, 2017).

*Abdomen* merupakan rongga terbesar dalam tubuh yang berbentuk lonjong dan meluas dari atas diafragma hingga pelvis di bawah. Batas-batas abdomen meliputi batas atas yaitu diafragma, batas bawah yaitu pintu masuk panggul dari panggul besar. Pada bagian depan dan di kedua sisi abdomen yaitu otot-otot abdominal dan, tulang-



tulang iliaka, dan iga-iga sebelah bawah. Pada bagian belakang yaitu tulang punggung, dan otot psoas dan kuadratus lumborum (Pearce, 2016).

Rongga *Abdomen* sebagian besar berisi saluran pencernaan, yaitu lambung, usus halus, dan usus besar. Di dalam rongga *Abdomen* juga terdapat organ asesoris dan organ sistem urinari. Hati terletak di bagian teratas rongga *Abdomen* sebelah kanan di bawah diafragma, dan menutupi lambung dan bagian pertama usus halus. Pankreas terletak di belakang lambung, sedangkan kandung empedu terletak di bawah hati. Ginjal dan kelenjar suprarenal berada di atas dinding posterior abdomen. Ureter berada pada rongga abdomen, dari ginjal memanjang hingga kandung kemih. Pembuluh limfe dan peritoneum juga terdapat pada rongga abdomen (Pearce, 2016).



Gambar 2.1 Saluran *Gastrointestinal* (Bontranger, 2018).

Keterangan:

- |                       |                           |
|-----------------------|---------------------------|
| 1. <i>Oral cavity</i> | 6. <i>Stomach</i>         |
| 2. <i>Pharynx</i>     | 7. <i>Pancreas</i>        |
| 3. <i>Esophagus</i>   | 8. <i>Small intestine</i> |
| 4. <i>Liver</i>       | 9. <i>Large intestine</i> |
| 5. <i>Spleen</i>      |                           |

#### 2.1.1.2 Bidang Kuadran Abdomen

Bidang kuadran *Abdomen* membentuk bidang garis horizontal dan vertikal bidang melalui perut di umbilikus, lalu akan membelah perut menjadi empat kuadran (Bontrager, 2018). Satu bidang akan melintang melalui perut pada tingkat umbilicus yang sering disebut:

##### a. Kuadran Kanan Atas ( RUQ)

Kuadran kanan atas adalah bagian yang memotong kanan atas yang terdiri dari Hati, Kandung Empedu, paru, esofagus.

b. Kuadran Kiri Atas (LUQ)

Kuadran kiri atas adalah bagian yang memotong kiri atas yang terdiri dari Hati, Jantung, Esofagus, Paru, Pankreas, Limfa, Lambung.

c. Kuadran Kanan Bawah (RLQ)

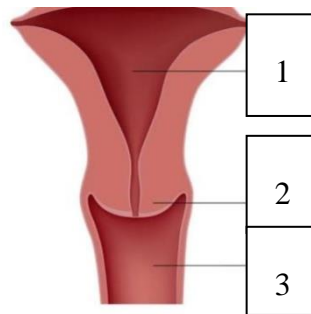
Kuadran kanan bawah adalah bagian yang memotong kanan bawah yang terdiri dari Usus besar, Usus kecil, kandung kemih, rectum, testis, anus.

d. Kuadran Kiri Bawah (LLQ)

Kuadran kiri Bawah adalah bagian yang memotong kiri bawah yang terdiri dari Anus, rectum, testis, ginjal, usus kecil, usus besar.

### 2.1.1.3 Anatomi serviks

Kanker serviks adalah sebuah penyakit yang ditandai dengan pembagian sel yang tidak teratur dan kemampuan sel-sel ini untuk menyerang jaringan biologis lainnya, baik dengan pertumbuhan langsung di jaringan yang bersebelahan (*invasi*) atau dengan migrasi sel ke tempat yang jauh (*metastasis*). Pertumbuhan yang tidak teratur ini menyebabkan kerusakan DNA, menyebabkan mutasi di gen vital yang mengontrol pembagian sel, dan fungsi lainnya (Moore, Keith L, 2013).



Gambar 2.2 Anatomi Serviks (Sara elise, 2019 )

Keterangan :

1. Uterus
2. cerviks
3. Vagina

#### 2.1.1.4 Alat Wanita Bagian Luar

##### a. Mons Veneris

Mons Veneris disebut juga gunung venus merupakan bagian yang menonjol dibagian depan simfisis terdiri dari jaringan lemak dan sedikit jaringan ikat setelah dewasa tertutup oleh rambut yang bentuknya segitiga

##### b. Bibir Besar

Bibir besar merupakan kelanjutan dari mons veneris berbentuk lonjong, kedua bibir ini dibagian bawah bertemu membentuk perineum permukaan

##### c. Bibir Kecil

Bibir kecil merupakan lipatan dibagian dalam bibir besar tanpa rambut, dibagian atau klitoris bibir kecil

bertemu membentuk prenulum klitoridis. Bibir kecil ini mengelilingi orivisium vagina.

d. Klitoris

1. Bagian penting alat reproduksi luar yang bersifat erektile
2. Mengandung banyak pembuluh darah dan serat saraf sensoris sehingga sangat sensitif.

e. Vestibulum

Vestibulum merupakan alat reproduksi bagian luar yang dibatasi kedua bibir kecil, bagian atas klitoris, bagian belakang pertemuan bibir kecil.

f. Kelenjar bartholin

Kelenjar yang penting di daerah vulva dan vagina bersifat rapuh dan mudah robek.

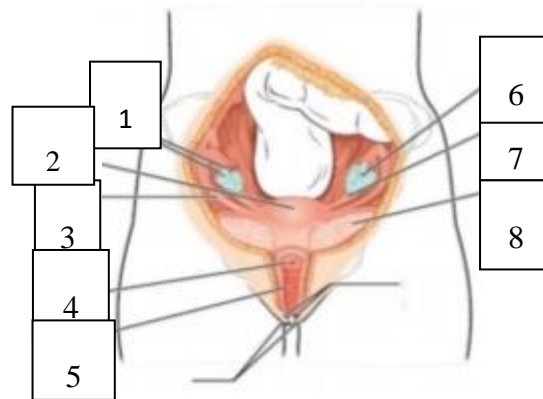
g. Himen (selaput dara)

Himen merupakan jaringan yang menutupi lubang vagina yang bersifat rapuh dan mudah robek. Himen ini berlubang sehingga menjadi saluran dari lendir yang dikeluarkan oleh uterus dan darah saat menstruasi.

## 2.1.2 Patofisiologi

### 2.1.2.1 Kanker Serviks

Salah satu penyakit yang dapat menyerang di daerah rongga perut yaitu adalah kanker serviks. Serviks atau biasa disebut leher rahim adalah suatu daerah pada organ reproduksi wanita yang terletak di antara rahim (uterus) dan liang senggama (vagina). Kanker serviks merupakan salah satu penyakit keganasan atau neoplasma yang terjadi di daerah leher rahim atau mulut rahim yang merupakan bagian terendah dari rahim yang menonjol ke puncak liang senggama. Selain itu juga serviks sebagai jalan darah menstruasi keluar dari rahim (SY, Indah. 2011:56).



Gambar 2.3 Organ interna pada perempuan (Richard L Drake, 2014)

Keterangan :

1. Fimbriae
2. Uterus
3. Tuba Uterina
4. Serviks

5. Vagina
6. Ovarium
7. Ligamentum ovarii proprium
8. Ligamentum latum uteri

Kanker rahim atau disebut juga kanker serviks adalah jenis kanker yang 99,7% disebabkan oleh *human papilloma virus*(HPV) onkogenik, yang menyerang leher rahim. Sehingga 76,6% pasien ketika terdeteksi sudah memasuki stadium lanjut (IIIB ke atas), karena kanker serviks biasanya tanpa gejala apapun pada stadium awalnya. Kebanyakan penelitian menemukan bahwa infeksi *human papilloma virus*(HPV) bertanggung jawab untuk semua kasus kanker leher rahim. Perawatan termasuk operasi pada stadium awal, dan kemoterapi dan atau radioterapi pada stadium akhir penyakit. Seseorang yang menderita kanker vagina mungkin akan mengalami pendarahan melalui vagina atau keluar cairan encer dari vagina yang umumnya timbul usai melakukan hubungan intim. Jika ukuran kanker serviks memasuki stadium lanjut dengan ukuran kanker yang besar dapat mempengaruhi fungsi dari kandung kemih dan rectum, kemudian mengalami urgensi atau kesulitan untuk berkemih dan ketika berkemih tersa sakit dan nyeri(Rasiji,2009).

Penelitian akhir – akhir ini lebih memfokuskan virus sebagai salah satu faktor penyebab yang penting, terutama

virus DNA. Pada proses karsinogenesis asam nukleat virus tersebut dapat bersatu ke dalam gen dan DNA sel tuan rumah sehingga menyebabkan terjadinya mutasi sel (Mardjikoen, 2009).

Sel yang mengalami mutasi tersebut dapat berkembang menjadi sel diplastik sehingga terjadi kelainan epitel yang disebut displasia. Dimulai dari displasia ringan, displasia sedang, displasia berat dan karsinoma in-situ dan kemudian berkembang menjadi karsinoma invasif. Tingkat displasia dan karsinoma in-situ dikenal juga sebagai tingkat pra-kanker.

### **2.1.3 Sejarah dan Perkembangan CT Scan**

CT Scan merupakan suatu modalitas imaging diagnostic yang menggunakan gabungan dari sinar x dan komputer untuk mendapatkan citra atau gambar berupa variasi irisan tubuh manusia. CT Scan dapat digunakan untuk mendiagnosa kelainan pada organ tubuh mulai dari kepala, leher, rongga dada, rongga perut, tulang belakang, dan anggota tubuh lainnya (Brontrager,2010). *Computed Tomography* (CT) adalah bentuk khusus dari tomografi dimana komputer digunakan untuk membuat rekonstruksi matematika dari pesawat tomografi atau slice (Thalayan,2014).

Awal perkembangan CT-Scan bermula dari tanggal 11 Agustus 1895, yaitu dengan ditemukannya radiasi sinar-x oleh seorang ahli fisika berkebangsaan Jerman yang bernama Wilhem Conrad Rontgen



(1845-1923) yang langsung dinobatkan sebagai pemenang penghargaan Nobel pada saat itu. Sinar-x memungkinkan orang pertama kali untuk melihat struktur dari tubuh manusia bagian dalam tanpa melakukan operasi / pembedahan. Namun sinar-x pada masa ini juga memiliki keterbatasan, yaitu, gambar yang dihasilkan merupakan superimposisi (overlap) dari obyek yang diamati dan juga tidak dapat menggambarkan jaringan lunak.

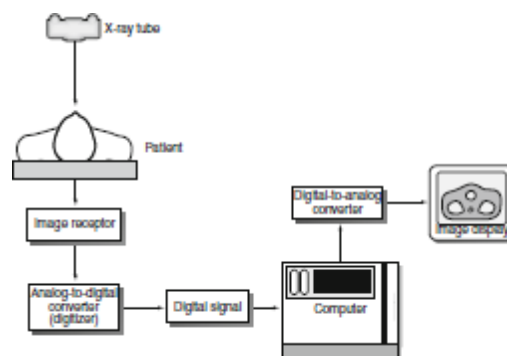
Pada tahun 1920, dikembangkan suatu teknik yang berusaha memisahkan gambaran overlapping dari suatu organ yang diperiksa yang dinamakan Tomografi. Teknik yang dikembangkan adalah dengan menggerakkan tabung sinar-x dan film dalam kaset secara bersamaan, dan menggunakan fulcrum sebagai titik focus dari organ yang akan diperiksa. Pada tahun 1972, Godfrey N. Hounsfield dan J. Ambrose yang bekerja di Central Research Lab of EMI, Ltd di Inggris menghasilkan Gambar klinis pertama dengan CT-Scan (Computed Tomography Scan). Dan merupakan tanda awal dari dimulainya era baru perkembangan diagnostic imaging. Pada tahun 1974, enam puluh unit CT terpasang. Awalnya pemeriksaan yang dilakukan hanya terbatas pada CT kepala saja. Dan pada tahun 1975 diperkenalkan pertama kali sebuah Whole Body scanner (CT-Scan seluruh tubuh) yang digunakan untuk penunjang klinis . Pada tahun 1979, Hounsfield dan Cormack dianugerahi hadiah nobel.

Pada tahun 1989, W.A. Kalender dan P. Vock melakukan pemeriksaan klinis pertama dengan menggunakan Spiral CT. Dan pada tahun 1998 mulailah diperkenalkan alat Multi Slice CT (MSCT) dengan 4 slice. Pada tahun 2000 dikembangkan PET/CT system, kemudian di tahun 2001 telah dikembangkan CT Scan 16 slice. Pada tahun 2004 dikembangkan teknik CT Scan 64 slice dan telah lebih dari 40000 instalasi CT untuk aplikasi klinik. Teknik pencitraan CT sama sekali berbeda dengan teknik pencitraan radiologi biasa (konvensional). Computed Tomography atau CT adalah sebuah proses radiologi untuk menghasilkan gambaran dari potongan melintang (trans-axial) tubuh pasien. Dua buah karakteristik baru yang ada pada gambar yang dihasilkan pada CT adalah peralatan digital yang menghasilkan gambaran digital dan gambar irisan mempresentasikan volume / informasi 3 Dimensi.

#### **2.1.4 Prinsip Kerja CT Scan**

Sinar X yang ke luar dari tabung menembus objek (mengalami atenuasi) dan ditangkap oleh *detector* yang kemudian mengubah sinar X menjadi sinyal listrik. Sinyal listrik tersebut diperkuat oleh Photo Multiplier Tube (PMT), data dalam sinyal listrik tersebut diubah ke dalam bentuk digital oleh Analog to Digital Converter (ADC) yang kemudian masuk ke dalam sistem komputer dan diolah oleh komputer. Kemudian Data Acquisition System (DAS) melakukan pengolahan data dalam bentuk data-data digital atau numeric. Data-

data inilah yang merupakan informasi komputer dengan rumus matematika atau algoritma kemudian gambar direkonstruksi dalam bentuk numerik dan diubah menjadi sinyal listrik untuk ditampilkan pada layar TV monitor berupa irisan/potongan dari objek dalam bentuk grey scale atau skala keabuan. Pada CT Scanner memiliki koefisien atenuasi linear yang mutlak dari suatu jaringan yang diamati, yaitu berupa CT Number/ Hounsfield Unit (HU).(Adibi A,2014).



Gambar 2.4Prinsip Kerja CT-Scan (Romans Le,2011)

### 2.1.5 Komponen Dasar CT-Scan

CT-Scan mempunyai dua komponen utama yaitu scan unit dan operator consule. Pada *Imaging system* (system pencitraan) terdiri dari beberapa komponen yang terdapat didalam gantry yang bekerja sama untuk memperoleh gambar pasien. Scan unit yang terdiri dari dua bagian yaitu gantry dan meja pemeriksaan (*couch*):

#### 2.1.5.1 Gantry

*Gantry* komponen pencitraan yang didalamnya terdapat slip rings, tabung sinar X, high-voltage generator, kolimator, detector, dan DAS (Data Acquisition System) Tabung sinar-x dengan scanning slip-ring membutuhkan tegangan daya tinggi dan karena itu memiliki anoda yang lebih besar dengan diameter 5 inches atau lebih. Beberapa CT Scanning menggunakan on-board oil-to air sebagai penukar panas untuk membantu dalam pendinginan tabung sinar-x selama dioperasikan atau dijalankan.

Generator di dalam gantri biasanya, berukuran kecil, solid-state, generator frekuensi tinggi yang dipasang pada penyusunan perputaran scan. Penilaian daya pada generator biasanya berkisar 30 sampai 60 kV, tergantung pada scanning. Teknik exposur yang biasa digunakan (dengan rentang nilai 80,100,120,130, dan 140 Kv). Pendinginan *gantry* merupakan pertimbangan utama karena suhu udara yang berkaitan dengan lingkungan mempengaruhi beberapa komponen, di masa lalu air conditioners ditempatkan di dalam *gantry*. Saat ini system pendingin yang modern memiliki sirkulasi udara untuk ruang scanning seluruh gantry. Ada 2 jenis gantry diantaranya *gantry aperture* dan *gantry tilting range*. Kedua jenis gantry dapat

digunakan untuk melakukan pemeriksaan pasien emergency dan melihat pemeriksaan klinis.



Gambar 2.5 Gantry Ct-Scan (Adibi A, 2014)

#### 2.1.5.2 Meja Pemeriksaan (*Couch*)

Meja pemeriksaan merupakan tempat untuk memposisikan pasien. Meja ini biasanya terbuat dari *fiber carbon* karena bahan ini memiliki nomor atom yang rendah dan menyediakan fitur dengan getaran redam yang sangat baik serta memenuhi syarat yang diperlukan untuk mendapatkan gambar pasien. Fungsi Meja digunakan untuk memuat pasien untuk pemindaian:

##### 1) *Cradle*

*Cradle* merupakan tempat buaian bergerak masuk atau keluar dari gantry bukaan.

##### 2) Tombol *latch*

Tombol kait digunakan untuk mengunci atau unlatch *cradle* Slad yang belum dibuka bisa jadi secara manual meluncur Panel display menunjukkan apakah buaian dilekatkan.

### 3) *Speaker*

*Speaker* digunakan untuk mengirimkan instruksi lisan untuk pasien

### 4) *Mat switch*

Saklar matras ditempatkan di kaki meja. Saat operator mengatasinya, tombolnya menyalakan dan mengaktifkan tombol fungsional pada panel *gantry*.

#### 2.1.5.3 Operator *Console*

Operator *console* men mengendalikan seluruh pemindai CT sistem dan memudahkan pemilihan parameter pemindaian dan scan control (otomatis atau manual), gambar penyimpanan, komunikasi, rekonstruksi gambar, gambar pengolahan, *windowing*, *control gantry*, dan Rotasi tabung x-ray. Consol MSCT juga menyediakan penggunaan berbagai pilihan perangkat lunak untuk gambar pengolahan, seperti pencitraan 3D, endoskopi virtual, MIP, Rekonstruksi MPR, aplikasi jantung, dan gigi CT dan analisis mineral tulang. Fungsi *Operator Console* (OC) terutama digunakan untuk operator untuk mengatur prosedur dan proses pemindaian data gambar yang dihasilkan:

- a. Monitor pindai / display : Monitor 17 inci (21 inci opsional) pada OC dapat terutama digunakan untuk

- dua tujuan, pemindaian pasien dan menampilkan gambar.
- b. Keyboard / Mouse : Silakan merujuk ke User Interface di halaman 1-10
  - c. Main switch : Silakan lihat System power On / Tidak aktif di halaman 1-22
  - d. Drive CD-ROM : Drive ini didedikasikan untuk servis instalasi perangkat lunak aplikasi
  - e. Drive MOD : Gambar Data bisa disimpan dalam MOD 5 inci.

#### 2.1.5.4 Parameter CT-Scan

Gambar CT-Scan dihasilkan oleh berkas sinar-x yang mengalami pelemahan setelah menembus objek, ditangkap detektor dan dilakukan pengolahan dalam komputer. Hasil gambaran yang baik tergantung pada kualitas gambar yang dihasilkan sehingga aspek klinis dari gambar tersebut dapat dimanfaatkan untuk menegakkan diagnosa. Dalam CT-Scan terdapat beberapa protokol yang digunakan sebagai pengontrol

eksposi dan output gambar yang optimal. Adapun parameter tersebut adalah :

1) *Slice Thickness*

*Slice thickness* adalah ketebalan irisan atau potongan dari objek yang akan diperiksa. Nilai *slice thickness* dapat dipilih mulai dari 1 mm – 10 mm, sesuai dengan objek yang diperiksa. Ketebalan irisan yang semakin tinggi maka akan menghasilkan gambaran dengan detail yang rendah. Begitupun sebaliknya jika ketebalan irisan yang semakin rendah maka akan menghasilkan gambaran dengan detail yang tinggi (Dr. Enclid seeram, 2016).

2) Faktor Eksposi

Faktor eksposi adalah faktor-faktor yang memiliki pengaruh terhadap eksposi meliputi tegangan tabung (kV), arus tabung (mA) dan waktu eksposi (s). Besarnya tegangan tabung dapat dipilih sesuai dengan protokol pemeriksaan yang akan dilakukan. Namun terkadang pengaturan tegangan tabung diatur ulang untuk menyesuaikan ketebalan objek yang akan diperiksa (rentang tegangan tabung antara 80 – 140 kV), tegangan tabung yang tinggi biasanya digunakan untuk pemeriksaan struktur tulang seperti *pelvis*, *vertebra* dan paru. Tujuannya



adalah untuk mendapatkan resolusi gambaran yang tinggi sehubungan dengan letak dan struktur penyusunnya(Wolters kluwer health,2009).

### 3) *Field of View (FOV)*

*Field of View* adalah diameter maksimal dari gambaran yang akan direkonstruksi. Besarnya bervariasi dan rentang yang umumnya digunakan sekitar 12-50 cm. Resolusi gambaran akan meningkat jika menggunakan FOV yang kecil karena dengan FOV yang kecil maka akan mereduksi ukuran *pixel* (picture elemen). Sehingga dalam proses rekonstruksi matriks hasil gambarannya akan menjadi lebih teliti. Namun area yang menjadi kebutuhan klinis mungkin akan sulit terdeteksi jika menggunakan ukuran FOV yang kecil.

### 4) Rekonstruksi Matriks

Rekonstruksi matriks adalah deretan baris dan kolom dari pixel dalam proses perekonstruksian gambar. Rekonstruksi matriks ini merupakan salah satu elemen yang terdapat pada komputer yang memiliki fungsi untuk merekonstruksi gambar. Pada umumnya matriks yang digunakan pada CT-Scan memiliki ukuran 512 x 512 yaitu 512 baris dan 512 kolom. Resolusi gambar yang dihasilkan dipengaruhi oleh matriks yang digunakan. Semakin tinggi

matriks yang dipakai maka akan semakin tinggi resolusi yang dihasilkan.

#### 5) Rekonstruksi Algoritma

Rekonstruksi algoritma merupakan prosedur matematis (algoritma) yang digunakan dalam merekonstruksi gambar CT-Scan. Tampilan dan karakteristik hasil gambaran tergantung dengan kuatnya algoritma yang dipilih. Beberapa pesawat CT-Scan telah memiliki standar algoritma yang telah ditentukan. Semakin tinggi resolusi hasil gambaran, dengan adanya metode ini maka gambaran seperti soft tissue, tulang dan jaringan-jaringan yang lain dapat dibedakan dengan jelas pada layar monitor (Wolters kluwer health, 2009).

#### 6) *Window Width*

*Window width* adalah rentang nilai pada computed tomography yang akan dikonversi menjadi tingkatan skala keabu-abuan (gray levels) untuk ditampilkan dalam TV monitor. Setelah komputer selesai melakukan pengolahan gambar melalui rekonstruksi matriks dan algoritma maka hasilnya akan dikonversi menjadi skala numerik yang dikenal dengan nama computed tomography number (CT Number) nilai ini memiliki satuan (Hounfield Unit) yang diperoleh dari nama penemu CT-Scan pertama kali yaitu

Godfrey Hounfield. Dasar pemberian nilai CT Number ini adalah air dengan nilai 0 HU. Tulang mempunyai nilai +1000 HU terkadang mencapai +3000 HU sedangkan untuk udara nilai yang dimiliki -1000 HU. Diantara rentang tersebut terdapat beberapa variasi nilai HU pada setiap jaringan tergantung pada tingkat perlemahannya. Dengandemikian maka tulang akan terlihat menjadi putih pada layar monitor dan penampakan udara akan terlihat menjadi hitam pada layar monitor. Jaringan yang memiliki substansi lain akan dikonversi menjadi warna abu-abu yang memiliki variasi tingkat keabuan yang disebut dengan gray scale. Khusus untuk darah yang semula dalam penampakkannya berwarna abu-abu dapat berubah menjadi putih apabila diberi media kontras. Sehingga kontras media akan menyebabkan peningkatan nilai HU.

#### 7) Window Level

*Window level* merupakan nilai tengah window yang digunakan pada tampilan gambar CT-Scan. Nilai dari *window level* dapat dipilih sesuai dengan karakteristik objek yang diperiksa. *Window level* ini dapat menentukan densitas gambar yang akan dihasilkan.

8) *Pitch*

*Pitch* adalah parameter yang digunakan sebagai menggambarkan pergerakan meja CT-Scan selama akuisisi scanning. Volume gambaran dan kualitas gambar dipengaruhi oleh *pitch*, *pitch* yang tinggi akan meningkatkan volume gambaran Karena berpengaruh pada resolusi sepanjang Z-axis (Wolters kluwer health,2011).

## 9) Area scanning

Area scanning merupakan keseluruhan luas lapangan objek yang akan diperiksa. Diukur dari awal objek hingga akhir objek yang akan diiris. Adapun batas-batas *Abdomen* adalah sebagai berikut : bagian atas adalah *diafragma*, bagian bawah adalah pintu masuk panggul dari panggul besar, bagian depan dan kedua sisi adalah otot-otot *Abdominal*, tulang *iliaca* dan *iga* bawah. Sedangkan bagian belakang adalah tulang punggung, otot *psoas*, dan *quadrates lumborum*. Rongga *Abdomen* sebagian besar berisi organ saluran pencernaan, yaitu lambung, usus halus, dan usus besar dan organ / struktur sistem lain seperti Hati, Kandung *Empedu*, *Pancreas*, *Limpa*, *Ginjal*, *Kelenjar Suprarrenal*, *Ureter*, *Aorta Abdominalis*, *Vena Cava Inferior*, *Pembuluh Limfe* dan *Kelenjar*, *Urut Saraf*, *Peritoneum*, pembuluh-pembuluh darah dan lemak.

### 2.1.6 Media Kontras

Media kontras menurut Bontrager (2018) adalah bahan yang dapat digunakan untuk menampakkan struktur gambar suatu organ tubuh (baik anatomi maupun fisiologi) dalam pemeriksaan radiologi, dimana dengan foto polos biasa organ tersebut kurang dapat dibedakan dengan jaringan sekitarnya karena mempunyai densitas yang relatif sama. Sedangkan definisi media kontras menurut Sumarsono (2007) adalah senyawa-senyawa yang digunakan untuk meningkatkan visualisasi (*visibility*) struktur-struktur internal pada sebuah pencitraan diagnostik medik.

Menurut Rasad (2015), media kontras adalah suatu bahan yang sangat *radiopaque* atau *radiolucent* ketika berinteraksi dengan sinar-X. Sehingga dapat digunakan untuk menyangatkan struktur internal jaringan pada teknik *imaging*. Pemeriksaan untuk memperlihatkan organ *visceral abdomen* membutuhkan media kontras, dikarenakan media kontras dapat meningkatkan atenuasi sinar-X sehingga dapat memperlihatkan patologi pada organ yang diperiksa.

Kontras media dalam bidang radiologi dibagi menjadi dua, kontras negatif yang menghasilkan gambaran radiolusen, sedangkan kontras positif menghasilkan gambaran *radiopaque*. Kontras negatif memiliki nomor atom rendah contohnya udara, sedangkan kontras positif memiliki nomor atom yang tinggi seperti Barium dan iodin.

1. Media Kontras Non – Iodinated/tidak mengandung yodium (Barium sulfat).

Bahan kontras barium sulfat, berbentuk bubuk putih yang tidak larut. Bubuk ini dicampur dengan air dan beberapa komponen tambahan lainnya untuk membuat campuran bahan kontras. Bahan ini umumnya hanya digunakan pada saluran pencernaan, biasanya ditelan atau diberikan sebagai enema. Setelah pemeriksaan, bahan ini akan keluar dari tubuh bersama dengan feces. Adapun ciri-cirinya:

- a) Contoh ( $\text{BaSO}_4$ ) garam tidak larut air
- b) Menggunakan stabilizer untuk mencegah penguraian, -  
Ditambahkan zat perasa (oral)
- c) Dapat dimasukkan secara oral atau rectal (enema)
- d) Ekskresi via feces.

2. Media Kontras *Iodinated* (mengandung yodium)

Bahan kontras iodium bisa terikat pada senyawa organik (non-ionik) atau melalui satu senyawa ionik. Bahan ionik adalah bahan media kontras yang pertama kali dibuat dan masih banyak digunakan dengan tergantung pada pemeriksaan yang dimaksudkan. Bahan-bahan ionik memiliki profil efek samping yang lebih buruk. Senyawa-senyawa organik memiliki efek samping yang lebih sedikit karena tidak berdisosiasi dengan molekul-molekul komponen. Terdapat banyak efek samping yang diakibatkan oleh

larutan *hyperosmolar* yang diinjeksikan, yaitu zat-zat ini membawa lebih banyak atom iodine per molekul. Semakin banyak iodine, maka daya atenuasi sinar-X bertambah. Ada banyak molekul yang berbeda. Media kontras yang berbasis iodium dapat larut dalam air dan tidak berbahaya bagi tubuh. Bahan-bahan kontras ini banyak dijual sebagai larutan cair jernih yang tidak berwarna. Konsentrasinya biasanya dinyatakan dalam mg I/ml. Bahan kontras teriodinasi modern bias digunakan hampir di semua bagian tubuh. Kebanyakan diantaranya digunakan secara intravena, tapi untuk berbagai tujuan juga bisa digunakan secara intraarteri, intrathecal (tulang belakang) dan *intraabdominally* –hampir pada seluruh rongga tubuh atau ruang yang potensial.m (Pusat Kajian Radiografi dan Imejing, 2015).

## **2.1.7 Prosedur pemeriksaan CT-Scan Abdomen Kontras**

### **2.1.7.1 Tujuan pemeriksaan CT-Scan *Abdomen* Kontras**

Untuk mengetahui kelainan fungsi dan anatomi pada abdomen dengan memanfaatkan prinsip tomografi untuk menghasilkan gambaran berupa irisan irisan tubuh, dengan bantuan penggunaan Kontras Media untuk memperjelas diagnosa.

### 2.1.7.2 Indikasi pemeriksaan

Indikasi pemeriksaan CT-Scan *Abdomen* Kontras dapat berupa sebagai berikut :

- a. Kanker (Ca).
- b. Kista
- c. Abses
- d. Infeksi
- e. Tumor
- f. Aneurisme
- g. Pembesaran KGB
- h. Penyumbatan pembuluh darah abdomen
- i. Dan kelainan pada sistem urinaria maupun sistem reproduksi.

### 2.1.7.3 Kontra Indikasi pemeriksaan

- a. Alergi
- b. Ureum dan Kratinin yang tidak normal
- c. Pasien dalam keadaan hamil
- d. Perforasi



#### 2.1.7.4 Persiapan pasien Abdomen kontras

Sebelum melakukan pemeriksaan CT-Scan *Abdomen* dengan kontras pasien perlu melakukan persiapan sebagai berikut :

- a. Sebelum dilakukan pemeriksaan CT-Scan, pasien puasa 6 – 8 jam sebelum dikaukan nya pemeriksaan.
- b. Sebelum pemeriksaan, pasien diwawancara untuk keperluan *informed conscent* sebagai persetujuan dilakukannya pemeriksaan CT-Scan dengan menggunakan media kontras, serta memberikan penjelasan secara singkat mengenai prosedur pemeriksaan.
- c. Pasien yang non kooperatif, diberikan sedasi agar tenang.
- d. Periksa ureum dan creatinin dan pastikan hasilnya normal.
- e. Mengganti baju pasien dengan baju khusus, melepas benda-benda yang bisa menimbulkan artefak pada area yang akan diperiksa
- f. Memberikan keterangan tentang riwayat alergi, dan kemungkinan ada kelainan ginjal.
- g. Pasien melepas benda-benda yang bersifat radiolusen seperti kalung,cincin, kancing baju atau celana logam agar terhindar dari gambaran yang tidak diinginkan.

#### 2.1.7.5 Persiapan Alat dan Bahan

##### a. Peralatan Steril

1. Sduit
2. Alkohol
3. Wing needle
4. Kassa dan kapas
5. Media Kontras
6. Obat Anti histamin

##### b. Peralatan non Steril

1. Seperangkat pesawat CT-Scan
2. Selimut
3. Body clamp
4. Tabung oksigen
5. Tiang Infus
6. Injektor

#### 2.1.7.6 Persiapan Pemeriksaan

- a. Pasien minum kontras 300 cc 2 jam sebelum pemeriksaan.
- b. Satu jam sebelum pemeriksaan pasien minum 200 cc yang kedua
- c. Ketika akan dilakukan pemeriksaan pasien minum bahan kontras ke tiga sebanyak 200 cc, dan dimasukkan bahan

kontras per *anal* sebanyak 500 cc. (Edi, 2013 dan slideshare.com, 2016)

#### 2.1.7.7 Teknik pemeriksaan CT-Scan Abdomen Kontras

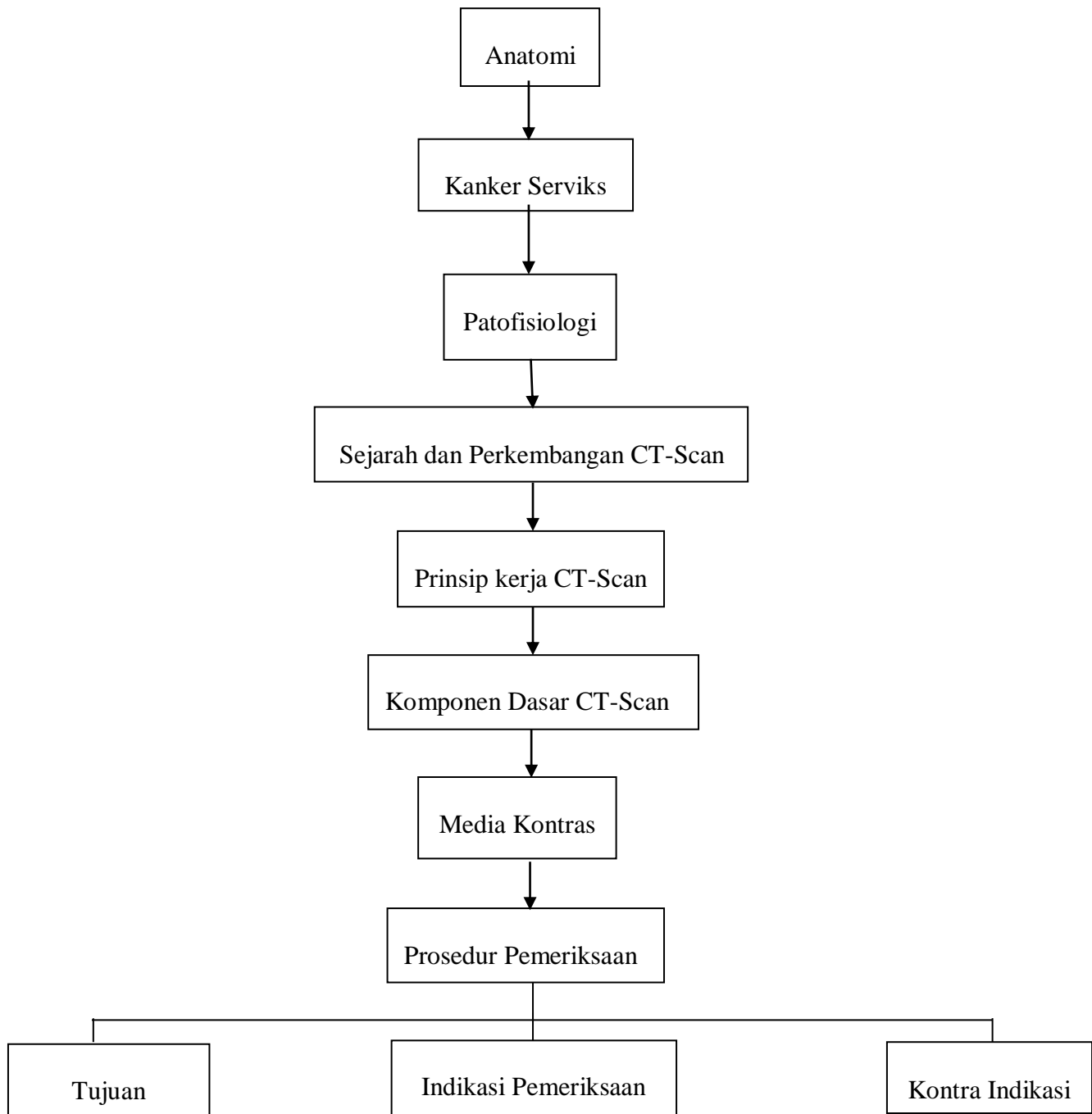
- a. Posisi Pasien : Pasien supine di atas meja pemeriksaan dengan *head first* atau *feet first*.
- b. Posisi Obyek: Mid Sagital Plane (MSP) tubuh sejajar dengan lampu indikator longitudinal. Lengan pasien diletakkan di atas kepala. Pasien di informasikan agar mengikuti intruksi pada saat pemeriksaan dimulai (Bushberg, 2012).
- c. Atur batas atas diafragma dan batas bawah *simpysis pubis*
- d. Isi data pasien pada komputer, dan pilih protokol pemeriksaan serta parameternya, dan konfirm atau start untuk memulai scan.
- e. Setelah *Confirm*, *START* muncul tampilan *scout/topogram*, atur dengan batas atas pada diafragma dan batas bawah pada simpisis pubis harus tercakup, kemudian mulai *scan*.
- f. Setelah *scan pre* kontras selesai injeksikan kontras Iopamiro 100 cc, menggunakan injektor atau secara manual pada *intravena*.
- g. Kemudian mulai *scan post* kontras.

#### 2.1.7.8 Pengolahan Gambar

- a. Mengolah data menjadikan gambaran axial pre dan post kontras kondisi abdomen.
- b. Menolah data menjadi gambaran sagital dan coronal kondisi abdomen.
- c. Pengolahan data tambahan seperti VRT, Curved dapat dilakukan.(sigit dkk, 2016).

## 2.2 Kerangka Teori

Prosedur kerangka teori ini dapat ditunjukkan oleh diagram dibawah ini :



Gambar 2.5 Kerangka Teori

### 2.3 Penelitian Terkait

Berikut ini penelitian terdahulu yang berhubungan dengan Karya Tulis Ilmiah ini antara lain :

1. Berdasarkan penelitian yang dilakukan oleh Rizki Aditya Pratama Putra di Instalasi Radiologi RSUD Dr. Wahidin Sudiro Husodo, Kota Mojokerto. Pemeriksaan CT Scan Abdomen dengan klinis *Ileus Obstruksi Susp.Ca Rectum* menggunakan media kontras IV. Tujuan penelitian yang dilakukan oleh Rizki adalah untuk mengetahui letak dan struktur dari tumor tersebut, selain itu juga dapat melihat *feeding artery* yang menyuplai tumor tersebut.

Persamaan penelitian yang peneliti lakukan dengan penulis adalah sama-sama melakukan penelitian terhadap CT-Scan Abdomen pada kasus kanker. Sedangkan perbedaan dari penelitian terkait ini adalah peneliti ingin mengetahui tentang teknik pemeriksaan radiografi CT-Scan Abdomen kontras IV dengan klinis *Ileus Obstruksi Susp.Ca Rectum*. Sedangkan penulis ingin mengetahui bagaimana teknik dari memasukkan media kontras pada pemeriksaan CT-Scan abdomen pada klinis kanker serviks.

2. Berdasarkan penelitian yang dilakukan oleh rumah sakit Mardi Rahayu Kudus pada kasus hepatoma. Pemeriksaan CT-Scan Abdomen pada kasus ini memerlukan pemeriksaan khusus yaitu pasien puasa 4 jam sebelum pemeriksaan. Pemeriksaan CT-Scan Abdomen pada kasus hepatoma di rumah sakit Mardi Rahayu Kudus memasukkan

media kontras sebanyak dua kali. Yang pertama yaitu pasien disuruh minum media kontras iopamiro sebanyak 10 ml yang telah dicampur dengan 100 mL teh manis. Ini dilakukan agar media kontras dapat mengisi lambung dan organ sekitarnya. Dan yang kedua yaitu dilakukan setelah Pemeriksaan CT-Scan Abdomen polos. Media kontras yang digunakan adalah iopamiro sebanyak 80 mL karena dengan sejumlah itu diharapkan dapat mencukupi organ yang akan diperiksa. Pemasukkan media kontras dilakukan melalui intra vena kedua tangan untuk dapat mengikuti kecepatan aliran darah. Dan media kontras dapat diserap hepar pada saat waktu yang diinginkan dan dapat terdeteksi.

Persamaan penelitian yang peneliti lakukan dengan penulis adalah sama-sama melakukan penelitian terhadap CT-Scan Abdomen pada kasus kanker. Sedangkan perbedaan dari penelitian terkait ini adalah peneliti ingin mengetahui tentang teknik pemeriksaan radiograf CT-Scan Abdomen kontras pada kasus hepatoma. Sedangkan penulis ingin mengetahui Bagaimana teknik dari pemasukkan media kontras pada pemeriksaan CT-Scan abdomen pada klinis kanker serviks.

#### 2.4 Pertanyaan Penelitian

- 1) Bagaimana prosedur pemeriksaan pada tahap persiapan pasien alat dan bahan pemasukkan teknik pemeriksaan CT-Scan *Abdomen* dengan media kontras pada kasus kanker serviks di Instalasi Radiologi RSUD Arifin Achmad Provinsi Riau?
- 2) Bagaimana persiapan pasien sebelum dilakukan pemeriksaan CT Scan *Abdomen* dengan dengan media kontras pada kasus kanker serviks di Instalasi Radiologi RSUD Arifin Achmad Provinsi Riau?
- 3) Bagaimana gambaran hasil pemeriksaan *CT-Scan Abdomen* pada klinis kanker serviks di instalasi radiologi RSUD Arifin Ahcmad Provinsi Riau?



## **BAB III**

### **METODOLOGI PENELITIAN**

#### **3.1 Jenis dan Desain Penelitian**

Jenis penelitian yang digunakan pada penelitian Karya Tulis Ilmiah ini yaitu kualitatif yang bersifat deskriptif dengan pendekatan studi kasus (*case study*), yaitu dengan observasi langsung kelapangan dan pembacaan hasil gambaran. Studi kasus adalah studi spesifik, mengenai subjek tertentu seperti individu, organisasi, kelompok, tempat, peristiwa, atau kejadian fenomena. Studi kasus sering kali dipakai pada penelitian pendidikan, bisnis, sosial, dan klinis. Keunggulan dan kenapa studi kasus digunakan adalah karena jenis penelitian ini sangat unggul dalam membandingkan, mendeskripsikan, mengevaluasi, dan memahami faktor apa saja yang berbeda dari sebuah masalah penelitian.

#### **3.2 Subyek Penelitian**

Subyek dalam penelitian Karya Tulis Ilmiah ini yaitu :

1. Dokter Pengirim dengan kriteria pengalaman kerja minimal 5 tahun kerja dan memiliki Surat Izin Praktik (SIP).
2. Dokter Spesialis Radiologi dengan pengalaman kerja minimal 5 tahun kerja dan memiliki Surat Izin Praktik (SIP).
3. Radiografer dengan kriteria pengalaman kerja serta memiliki kompetensi di bidang radiografi konvensional maupun kontras.
4. Perawat Radiologi dengan kriteria pengalaman kerja 5 tahun kerja dan memiliki Izin Praktik (SIP).

Objek dalam Karya Tulis Ilmiah ini adalah pasien dengan klinis kanker serviks di RSUD Arifin Achmad Provinsi Riau.

### **3.3 Lokasi dan Waktu Penelitian**

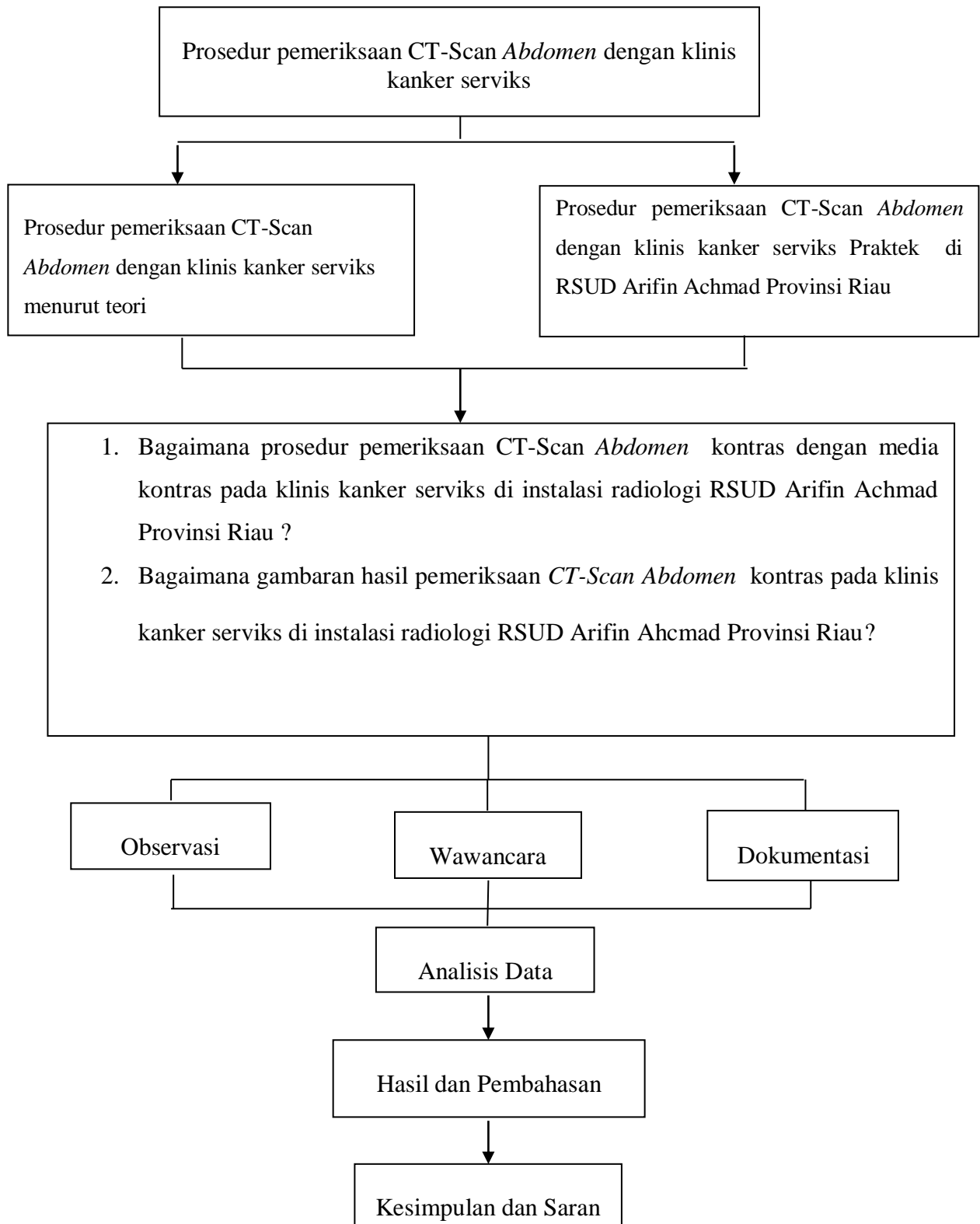
#### 3.3.1 Lokasi Penelitian

Lokasi Penelitian ini dilakukan di RSUD Arifin Achmad Provinsi Riau

#### 3.3.2 Waktu Penelitian

Penelitian ini dilakukan pada bulan Mei - Juli tahun 2021 di RSUD Arifin Achmad Provinsi Riau.

### 3.4 Alur Penelitian



Gambar 3.1 Alur Penelitian

### 3.5 Instrumen Penelitian

Instrumen penelitian merupakan alat-alat yang dipergunakan untuk memperoleh atau mengumpulkan data dalam rangka memecahkan masalah penelitian atau mencapai tujuan penelitian dengan cara sebagai berikut: sebagai berikut :

1. Form surat persetujuan menjadi Responden
2. Form surat kesediaan menjadi Responden
3. Kamera
4. Panduan Observasi
5. Pesawat CT Scan
6. Transkrip Wawancara
7. Alat Perekam Suara

Dalam penyusunan Karya Tulis Ilmiah ini peneliti menggunakan metode pengumpulan data sebagai berikut :

- 1) Observasi

Metode ini dilakukan untuk melihat data yang terdapat di Instalasi Radiologi RSUD Arifin Achmad Provinsi Riau, dengan melihat surat permintaan dari dokter pengirim, kemudian dilakukan oleh Radiografer, mengamati prosedur pemeriksaan *CT-Scan Abdomen* kontras dari awal sampai pemeriksaan akhir pemeriksaan dengan langkah awal persiapan administrasi, persiapan pasien, pelaksanaan pemeriksaan *CT-Scan Abdomen* kontras dan bacaan foto dari Dokter Spesialis Radiologi.

## 2) Wawancara

Penulis mengumpulkan data dengan melakukan wawancara mendalam kepada radiografer, dokter spesialis radiologi, dokter pengirim untuk mendapatkan informasi tentang prosedur pemeriksaan CT-Scan *Abdomen* kontras dengan klinis kanker serviks.

## 3) Dokumentasi

Penulis memperoleh data yang diambil dari surat permintaan pemeriksaan CT-Scan *Abdomen* dengan klinis kanker serviks, hasil bacaan dan foto-foto kegiatan selama melakukan penelitian.

### **3.6 Pengolahan dan Analisis Data**

#### 3.6.1 Pengolahan Data

Pengolahan data pada penelitian ini diperoleh dari berbagai sumber antara lain melalui observasi, wawancara dan dokumentasi. Tahapan pengolahan data sebagai berikut :

- a. Menyusun data sesuai dengan permasalahan dan tujuan penelitian.
- b. Menganalisis hubungan data yang satu dengan yang lain.
- c. Mengumpulkan catatan – catatan lapangan yang berasal dari hasil wawancara, observasi dan studi dokumentasi.
- d. Menyimpulkan laporan penelitian secara umum.

#### 3.6.2 Analisis Data

Teknik analisis data yang digunakan dalam penelitian kualitatif ini mencakup hasil wawancara, reduksi data dan analisis data. Dari hasil analisis data kemudian dapat ditarik kesimpulan. Berikut adalah teknik analisis data yang digunakan oleh peneliti :

## 1. Reduksi Data

Reduksi data adalah proses pemilihan, pemusatan perhatian pada penyederhanaan, pengabstrakan dan transformasi data kasar yang muncul dari catatan-catatan tertulis di lapangan. Kegiatan reduksi data berlangsung terus-menerus selama proyek yang berorientasi penelitian kualitatif berlangsung. Selama pengumpulan data berlangsung, terjadi tahapan reduksi, yaitu membuat ringkasan, mengkode, menelusuri tema, dan menulis memo.

Koding yang digunakan pada data yang telah diperoleh yaitu, koding data sumber data ( Wawancara, Observasi, Dokumentasi ), koding data untuk jenis responden ( Radiographer, Radiolog, Dokter Pengirim ). Koding data untuk lokasi observasi ( lapangan penelitian ). Koding data yang diteliti berdasarkan rumusan masalah ( Prosedur Pemeriksaan *CT-Scan Abdomen* dengan media kontras pada klinis kanker serviks di instalasi radiologi RSUD Arifin Achmad Provinsi Riau ).

## 2. Menarik Kesimpulan

Kegiatan analisis data selanjutnya adalah menarik kesimpulan dan verifikasi. Ketika kegiatan pengumpulan data dilakukan, seorang penganalisis atau peneliti kualitatif mulai mencari, mencatat keteraturan, penjelasan dan alur sebab akibat. Kesimpulan yang mulanya belum jelas akan meningkat menjadi lebih terperinci. Seluruh kesimpulan “final” akan muncul pada besarnya kumpulan-kumpulan catatan lapangan dan penyimpanan data.

## **BAB IV HASIL PENELITIAN**

### **4.1 Hasil Penelitian**

Bedasarkan data pasien yang telah dilakukan pemeriksaan *CT-Scan Abdomen Kontras* di RSUD Arifin Achmad Provinsi Riau, penulis memperoleh data identitas pasien sebagai berikut :

#### **4.1.1 Paparan Kasus**

##### a. Identitas Pasien

Pasien A

- 1) Nama : Ny. K
- 2) Umur : 50 Tahun
- 3) Jenis kelamin : Perempuan
- 4) No MR : 01051xxx
- 5) Tanggal : 07 Juli 2021
- 6) Pemeriksaan : *CT Abdomen dna pelvis* + kontras
- 7) Klinis : Kanker Serviks
- 8) Ruangan : Onkologi Ginekologi

Pada hari Rabu, 07 juli 2021 Pasien datang ke Instalasi Radiologi RSUD Arifin Achmad dengan membawa form permintaan dokter untuk melakukan pemeriksaan *CT-Scan Abdomen Kontras* pada klinis Kanker Serviks.

**Pasien B**

- 1) Nama : Ny. M
- 2) Umur : 53 Tahun
- 3) Jenis kelamin : Perempuan
- 4) No MR : 01064xxx
- 5) Tanggal : 07 Juli 2021
- 6) Pemeriksaan : *CT Abdomen dna pelvis + kontras*
- 7) Klinis : Kanker serviks
- 8) Ruangan : Onkologi Ginekologi

Pada hari Rabu, 07 juli 2021 Pasien datang ke Instalasi Radiologi RSUD Arifin Achmad dengan membawa form permintaan dokter untuk melakukan pemeriksaan *CT-Scan Abdomen Kontras klinis Kanker Serviks*.

**Pasien C**

- 1) Nama : Ny. R
- 2) Umur : 46 Tahun
- 3) Jenis kelamin : Perempuan
- 4) No MR : 01065xxx
- 5) Tanggal : 08 Juli 2021
- 6) Pemeriksaan : *CT Abdomen dna pelvis + kontras*
- 7) Klinis : Kanker Serviks
- 8) Ruangan : Onkologi Ginekologi



Pada hari Kamis, 08 juli 2021 Pasien datang ke Instalasi Radiologi RSUD Arifin Achmad dengan membawa form permintaan dokter untuk melakukan pemeriksaan *CT-Scan Abdomen* Kontras klinis kanker Serviks.

b. Prosedur pemeriksaan *CT-Scan Abdomen* Kontras pada klinis kanker serviks di Instalasi Radiologi RSUD Arifin Ahcmad provinsi Riau.

1) Tujuan pemeriksaan *CT-Scan Abdomen* Kontras pada klinis kanker serviks di Instalasi Radiologi RSUD Arifin Ahcmad yaitu, untuk mengetahui kelainan fungsi dan anatomi pada abdomen dengan memanfaatkan prinsip tomografi untuk menghasilkan gambaran berupa irisan-irisan tubuh, dengan bantuan penggunaan kontras media untuk memperjelas diagnosa. Hal ini sesuai dengan pernyataan responden sebagai berikut :

“Untuk mengetahui kelainan fungsi pada abdomen dan dengan media kontras juga dapat memperjelas diagnosa”(R1)

“Untuk mendiagnosis penyakit”(R5)

2) Persiapan pasien pemeriksaan *CT-Scan Abdomen Kontras* pada klinis kanker serviks di Instalasi Radiologi RSUD Arifin Ahcmad provinsi Riau.

a. Sebelum dilakukan pemeriksaan CT-Scan, pasien puasa 6 sebelum dilakukannya pemeriksaan.

- b. Sebelum pemeriksaan, pasien diedukasi untuk keperluan *informed consent* sebagai persetujuan dilakukannya pemeriksaan CT-Scan dengan menggunakan media kontras, serta memberikan penjelasan secara singkat mengenai prosedur pemeriksaan.
- c. Pasien yang non kooperatif, diberikan sedasi agar tenang.
- d. Periksa Ureum dan Creatinin dan pastikan hasilnya normal yaitu maksimal 2.
- e. Mengganti baju pasien dengan baju khusus, melepas benda-benda yang bisa menimbulkan artefak pada area yang akan diperiksa
- f. Memberikan keterangan tentang riwayat alergi, dan kemungkinan ada kelainan ginjal.
- g. Pasien melepas benda-benda yang bersifat radiolusen seperti kalung, cincin, kancing baju atau celana logam agar terhindar dari gambaran yang tidak diinginkan.

Hal ini sesuai dengan pernyataan responden sebagai berikut:

“pertama pasiennya puasa minimal 6 jam dan minum obat juga untuk pencahar. Harapan kan dalam perutnya kosong dan pembuangannya udah dibuang semua”(R1)

“Cek *urium cratinin* dan melakukan inform consent apakah dia ada alergi atau tidak”(R1)

“Batas normal *cratinin* nya maksimal 2 baru lakukan tindakan pemeriksaan”(R2)

“Persiapan khususnya cek *urium cratininya* tadi setelah itu inform consent”(R3)

“ Puasa 6 jam biasanya tapi itu untuk pemeriksaan biasanya disuruh minum puasanya makan..supaya kan fecal nya tu tidak mengganggu”(R4)

- 3) Persiapan Alat dan Bahan pemeriksaan *CT-Scan Abdomen Kontras* pada klinis Kanker Serviks di Instalasi Radiologi RSUD Arifin Ahcmad provinsi Riau.

Alat dan Bahan pemeriksaan *CT-Scan Abdomen Kontras* pada klinis kanker serviks di Instalasi Radiologi RSUD Arifin Ahcmad provinsi Riau berdasarkan pengamatan penulis yaitu :

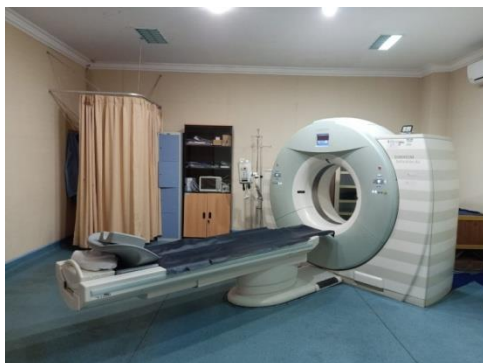a. Pesawat CT-Scan

Merk : Siemens

Tipe : SOMATOM Definition AS 64 Slice

No. Seri : 65056

Calibrated : 23 Juli 2020



Gambar 4.1. Alat CT Scan

b. Printer

Merk : AGFA

Type : DRYSTAR 5302



Gambar 4.2. Printer CT

c. Kontras Media

Oral : Urografin 10 ml dicampur air satu gelas

Anal : Urografin 10 ml dicampur NaCl

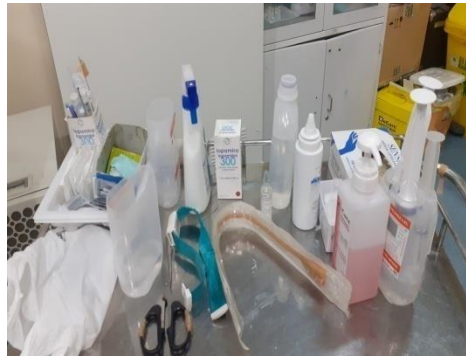Intravena : Iopamiro 80 ml

d. Winger Infusion SET

e. Spuit 50 ml

f. Tourniquet

- g. Plester
- h. Kapas
- i. Gunting



Gambar 4.3. Alat dan bahan pemeriksaan CT Abdomen Kontras

#### 4) Persiapan Pemeriksaan

Sebelum pemeriksaan dimulai atau pada saat pasien melepas barang-barang yang bisa menimbulkan artefak, pasien di anjurkan untuk meminum media kontras urografin sekitar 10 ml yang telah dicampur dengan segelas air (200 ml). Kemudian pada saat pasien telah berada di meja pemeriksaan masukkan kontras urografin sekitar 10 ml yang telah dicampur dengan NaCl melalui anal dengan bantuan kateter. Untuk takarannya sekitar 150-200 ml tergantung pada ukuran rektum pasien. Hal ini sesuai dengan pernyataan responden sebagai berikut :

“Oral, intravena, sama anal 400 cc. 400 cc tu NaCl nya dicampur urografin 1 ampul”(R1)

“meminum media kontras paling 10 cc urografin campur sama air”(R2)

“Pasien minum air putih yang udah dicampur sama urografin sebanyak 10 cc”(R3)

#### 5) Teknik Pemeriksaan

Teknik pemeriksaan CT Scan *Abdomen* Kontras yang dilakukan di Instalasi Radiologi RSUD Arifin Achmad adalah sebagai berikut.

- a. Posisi Pasien : Pasien supine di atas meja pemeriksaan dengan posisi *feet first*.
- b. Posisi Obyek : *Mid Sagital Plane* (MSP) tubuh sejajar dengan lampu indikator longitudinal. Lengan pasien diletakkan di atas kepala. Atur batas atas sejajar dengan *mamae* pasien agar diafragma tidak terpotong, kemudian *move* sampai meja berhenti sendiri.

Parameter Scan yang digunakan adalah:

- a. Protokol Topogram : Abdomen Kontras
- b. Scan Time : 15,62 s
- c. Delay : 6 s
- d. Slice : 1,5 mm

- e. Kv : 120 kV
- f. mA : 35 mA

Pemeriksaan CT Scan *Abdomen Kontras* yang dilakukan di Instalasi Radiologi RSUD Arifin Achmad ini terdiri dari dua tahap yaitu tahap *Pre Kontras Intravena* dan tahap *Post Kontras Intravena*.

a. *Pre Kontras Intravena*

Langkah-langkahnya yaitu:

- 1) *Input* data pasien
- 2) Pilih *protocol* pemeriksaan “Abdomen Kontras”
- 3) Tekan “LOAD”, untuk topogramnya mencakup seluruh bagian abdomen, dengan batas atas diafragma dan batas bawah *symphysis pubis*
- 4) Kemudian “MOVE” dan “START” untuk memulai *Scan*
- 5) Hasil *Scan Pre* kontras sudah selesai.

b. *Post Kontras Intravena*

Langkah-langkahnya yaitu:

- 1) Pasien disuntik kontras media Iopamiro sekitar 80 ml, dengan patokan 2 kg per berat badan pasien.
- 2) Kemudian tekan “MOVE”
- 3) Selanjutnya tekan “START”
- 4) Tunggu *Scan Kontras* selesai.

## 6) *Recon Image*

*Recon Image* dilakukan dengan langkah-langkah sebagai berikut.

- a. Klik “*browser*” pilih nama pasien.
- b. Pilih 3D MPR untuk *recon* gambar
- c. Klik “parallel range” pada gambar *coronal* untuk potongan *axial* pada *scan pre* kontras dan *post* kontras. Kemudian pada *scan post* kontras buat potongan *Sagittal* pada gambar *coronal* dan potongan *coronal* pada gambar *sagittal*.
- d. Ketentuan potongan gambar sebagai berikut.
  - 1) Untuk gambar *axial* yaitu:
    - a) Image thickness : 10. mm
    - b) Distance : 18,2 mm
    - c) Jumlah potongan : 23
    - d) Kemudian klik *start*, selanjutnya *save image* dengan kode “AX NCM” untuk *pre* kontras dan “AX CM” untuk *post* kontras.

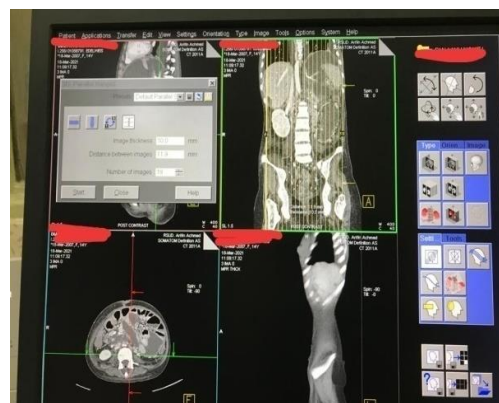



Gambar 4.4. Recon Image Axial Ny.M (A) Pre kontras, (B) Post kontras

2) Untuk gambar *sagittal* yaitu:

- a) Image thickness : 10 mm
- b) Distance : 17,2 mm
- c) Jumlah potongan : 19
- d) Kemudian klik *start*, selanjutnya *save image* dengan kode “SAG CM”



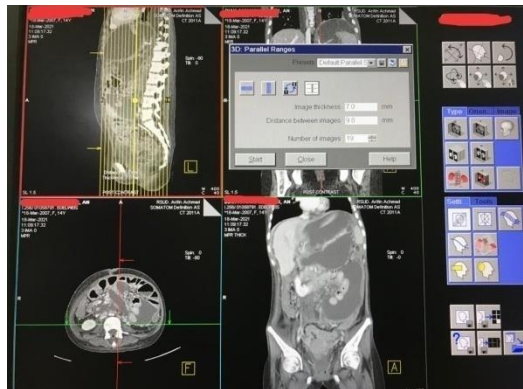Gambar 4.5. Recon Image Sagittal

3) Untuk gambar *coronal* yaitu:

- a) Image thickness : 7 mm
- b) Distance : 9,8 mm

c) Jumlah potongan : 19

d) Kemudian klik *start*, selanjutnya *save image* dengan kode “COR CM”



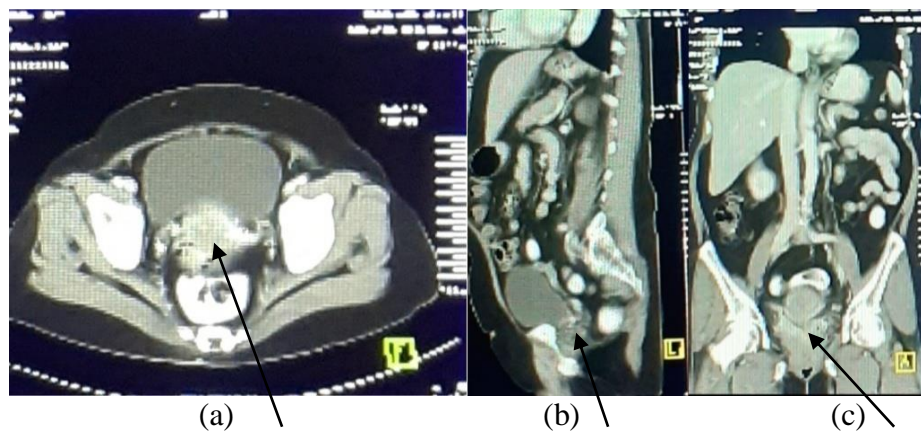
Gambar 4.6. *Recon Image Coronal*

#### 7) *Print Image*

a) Klik *browser*, kemudian pilih “AX NCM, AX CM, COR CM, SAG CM”

b) Pilih *Filming* kemudian atur gambar ( ukuran, jumlah dalam film)

c) Setelah itu klik “PRINT”



Gambar 4.7 potongan axial (a), potongan *sagital* (b), potongan coronal (c)

Pada gambar 1 (a) merupakan gambaran potongan *axial*, (b) merupakan gambaran potongan *sagittal*, (c) merupakan gambaran potongan *coronal*. Terdapat kanker serviks yang ditunjukkan oleh anak panah yang berwarna hitam.

- 8) Pernyataan responden Radiolog tentang hasil gambaran *CT-Scan Abdomen kontras* dengan klinis kanker serviks di instalasi radiologi RSUD Arifin Achmad Provinsi Riau.

“Pemeriksaan *CT-Scan Abdomen kontras* dengan klinis kanker serviks ini sebenarnya untuk melihat penyebarannya sampe kemana sedangkan kalau untuk kankernya sendiri bisa dilihat dari luar oleh orang obgynnya dengan menggunakan alat dan dibuka. Tetapi kalau hasilnya kurang memuaskan mungkin bisa dilakukannya pemeriksaan MRI”.(R4)

- 9) Hasil Bacaan Dokter ( Hasil Ekspertise )

Hasil bacaan pemeriksaan pemeriksaan *CT-Scan Abdomen Kontras* pada klinis kanker serviks Ny. M dari dokter spesialis di RSUD Arifin Achmad Provinsi Riau.

- a) Hepar : ukuran normal, struktur parenkim normal, vaskular hepar normal. ductus biliaris intra dan ekstra
- b) Hepatal normal, nodul (-). Vesika felea ukuran normal, dinding normal, batu (-), sludge (-).

- c) Pankreas : ukuran normal, tidak tampak gambaran massa, kalsifikasi (-). Lien ukuran normal, vena lienalis normal.
- d) Renal dextra : ukuran normal, PCS normal, batu (-), cortex dan medula normal. Ureter dextra tidak melebar, batu (-).
- e) Renal sinistra : ukuran normal, PCS normal, batu (-), cortex
- f) Medulla normal. Ureter sinistra tidak melebar, batu (-)
- g) Vesika urinaria : dinding normal, batu (-), massa (-).
- h) Tampak gambaran massa padat, batas tidak tegas, permukaan irregular dengan ukuran 6,4 X 4,5 X 4,5 cm pada cervix uteri Pada pemberian kontras tampak enhanced tidak homogen
- i) Massa meluas ke corpus uteri dan 1/3 distal
- j) Vagina Tampak infiltrasi massa ke parametrium
- k) Tidak tampak infiltrasi pada dinding panggul. Rectum intact tidak tampak pembesaran kelenjar limfe para iliaca dan para aorta tidak tampak cairan bebas pada abdomen.
- l) Kesan : Tumor cervix uteri suspect malignant ec : suspect ca cervik
- m) Stadium III A tidak tampak metastase pada hepar tidak tampak hydronephrosis Tidak tampak pembesaran

kelenjar limfe para aorta.

Hasil bacaan pemeriksaan pemeriksaan *CT-Scan Abdomen Kontras* pada klinis kanker serviks Ny. K dari dokter spesialis di RSUD Arifin Achmad Provinsi Riau.

- a) Ca. Cervix post kemoradiasi
- b) Hepar : ukuran normal, struktur parenkim normal, vaskular hepar normal. Ductus biliaris intra dan ekstra hepatal.
- c) Normal, nodul (-). Vesika felea : ukuran normal, dinding normal, batu (-), sludge (-).
- d) Pankreas : ukuran normal, tidak tampak gambaran massa, kalsifikasi (-). Lien ukuran normal, vena lienalis normal.
- e) Renal dextra : ukuran normal, PCS normal, batu (-), cortex dan medula normal. Ureter dextra tidak melebar, batu (-), tampak DJ stent dengan kedudukan baik.  
  
Renal sinistra : ukuran normall, PCS normal, batu (-), cortex dan medulla normal. Ureter sinistra tidak melebar, batu (-)
- f) Vesika urinaria : dinding normal, batu (-), massa (-).
- g) Tampak massa padat, batas tidak tegas dengan ukuran 3,3 X 3,2 X 2,7 cm

- h) Pada Cervix uteri Pada pemberian kontras tampak enhanced tidak homogen massa menginfiltrasi ke corpus uteri dan proksimal vagina Tampak infiltrasi ke parameterium Tr. digestivus tidak tampak kelainan.
- i) Tidak tampak cairan bebas pada abdomen.
- j) Tidak tampak pembesaran kelenjar limfe para aorta.
- k) Kesan : Ca. Cervix post kemoradiasi Tumor cervix residif  
DJ stent dextra insitu.

Hasil bacaan pemeriksaan pemeriksaan *CT-Scan Abdomen Kontras* pada klinis kanker serviks Ny. R dari dokter spesialis di RSUD Arifin Achmad Provinsi Riau.

- a) Hepar : ukuran normal, struktur parenkim normal, vaskular hepar normal. ductus biliaris intra dan eksta hepatal normal, nodul (-). Vesika felea ukuran normal, dinding normal, batu (+), sludge (-).
- b) Pankreas : ukuran normal, tidak tampak gambaran massa, kalsifikasi (-). Lien : ukuran normal, vena lienalis normal.
- c) Renal dextra ukuran normal, struktur parenkim normal, PCS normal, batu (-), cortex dan medula normal. Ureter dextra tidak melebar, batu (-).

- d) Renal sinistra : ukuran normal, struktur parenkim normal, PCS normal, batu (-), cortex dan medulla normal. Ureter sinistra tidak melebar, batu (-)
- e) Vesika urinaria : dinding normal, batu (-), massa (-).
- f) Tampak massa solid bentuk irruler, batas tegas, berukuran lk 8,1 x 7,7 x 6,2 cm di cervix uteri. Massa tampak menginfiltrasi 1/3 atas vagina dan distal uterus.
- g) Tampak cairan di vagina dan di cavum uterus.
- h) Uterus tampak membesar, permukaan tidak rata, densitas
- i) inhomogen. Pada pemberian kontras tampak enhancement inhomogen.
- j) Tr. digestivus tidak tampak kelainan.
- k) Tidak tampak cairan bebas pada abdomen.
- l) Tampak pembesaran kelenjar limfe para aorta dan parailiaka bilateral
- m) Kesan : Massa solid di daerah cervix uteri yang menginfiltrasi 1/3 atas vagina dan uterus disertai tanda-tanda hidrocolpos dan hidrometra ec sugestif cervix malignancy.
- n) Multiple limfadenopati paraaorta dan parailiaka bilateral. Cholelithiasis.
- o) Tidak tampak metastasis intrahepatal.

## 4.2 Pembahasan

1. Prosedur pemeriksaan *CT-Scan Abdomen kontras* dengan klinis kanker serviks di instalasi radiologi RSUD Arifin Ahcmad Provinsi Riau.

Menurut hasil observasi dan wawancara mendalam yang telah penulis lakukan di Instalasi Radiologi RSUD Arifin Ahcmad Provinsi Riau, pemeriksaan *CT-Scan Abdomen Kontras* dengan klinis kanker serviks terdiri dari :

Persiapan pemeriksaan *CT-Scan Abdomen* kontras dengan klinis kanker serviks di Intalasi Radiologi RSUD Arifin Ahcmad Provinsi Riau. Sebelum pemeriksaan CT-scan dilakukan pasien diwawancara untuk keperluan *informed conscent* sebagai persetujuan dilakukannya pemeriksaan *CT-Scan Abdomen* dengan menggunakan media kontras, serta memberikan penjelasan secara singkat mengenai prosedur pemeriksaan. Pasien diberikan obat pencahar seperti Dulcolax agar membersihkan saluran pencernaan sebelum proses pemeriksaan *CT-Scan Abdomen* dan hasil ureum creatinin dalam keadaan normal. Sebelum pemeriksaan *CT-Scan Abdomen* kontras dilakukan pasien dianjurkan puasa selama 6 jam.

Media kontras yang digunakan saat melakukan pemeriksaan *CT-Scan abdomen*, yaitu dengan menggunakan kontras positif yang dimasukkan melalui tiga cara pemasukkan kontras, yaitu melalui oral, anal, dan intravena. Persiapan pasien saat meminum media kontras (oral) hanya diminum sekali sebelum pemeriksaan sebanyak 10 cc urografin



yang dicampur dengan segelas air (200 ml). Selanjutnya dimasukkan media kontras melalui anal sebanyak 500 cc Nacl dan media kontras yang disuntikkan melalui intravena sebanyak 100 ml *iopamiro* diberikan setelah scan Abdomen polos (pre kontras) pasien selesai.

Media kontras melalui oral berfungsi untuk membedakan organ-organ *tractus digestivus* pada serviks, anal berfungsi untuk memperlihatkan gambaran radiolusent pada usus besar dan untuk membedakan dengan daerah usus yang terisi media kontras *urografin* yang dimasukkan lewat oral. Media kontras intravena berfungsi untuk memperlihatkan gambaran massa pada organ.

Menurut Mercy Medical Center (2014) Pemeriksaan *CT-Scan Abdomen kontras* menggunakan media kontras positif yang dimasukkan melalui tiga cara pemasukkan kontras, yaitu melalui oral, anal, dan intravena. Media kontras yang diminum (oral) ini diberikan pada saat persiapan pasien, dengan memberikan kontras yang dicampur dengan air sebanyak tiga kali minum, yaitu 2 jam sebelum pemeriksaan 300 cc, 1 jam sebelum pemeriksaan 200 cc, dan sebelum pemeriksaan dimulai 200 cc. Kemudian baru dimasukkan media kontras melalui anal sebanyak 500 cc.

Persiapan alat dan bahan di Instalasi Radiologi RSUD Arifin Ahcmad Provinsi Riau meliputi Seperangkat pesawat CT-Scan, Selimut, *handscoon*, gel, media kontras urografin, Iopamiro, Nacl, kateter, guting, kapas alkohol, spuit 20 ml, spuit 50 ml, Wing needle.

Teknik pemeriksaan *CT-Scan Abdomen* dengan klinis kanker serviks yang dilakukan di Instalasi Radiologi RSUD Arifin Achmad Provinsi Riau. Posisi pasien supine di atas meja pemeriksaan dengan posisi *feet first*. Posisi Obyek *Mid Sagital Plane* (MSP) tubuh sejajar dengan lampu indikator longitudinal. Lengan pasien diletakkan di atas kepala. Atur batas atas sejajar dengan *mamae* pasien agar diafragma tidak terpotong, kemudian *move* sampai meja berhenti sendiri.

Pemeriksaan ini terdiri dari dua tahap yaitu tahap *Pre Kontras Intravena* dan tahap *Post Kontras Intravena*. Pada *Pre Kontras Intravena* yaitu Input data pasien, Pilih *protocol* pemeriksaan “Abdomen Kontras”, Tekan “LOAD”, untuk topogramnya mencakup seluruh bagian abdomen, dengan batas atas diafragma dan batas bawah *symphysis pubis* Kemudian “MOVE” dan “START” untuk memulai *Scan* dan hasil *Scan Pre* kontras sudah selesai. Dan pada saat *Post Kontras Intravena* yaitu Pasien disuntik kontras media Iopamiro sekitar 100 ml, dengan patokan 2 kg per berat badan pasien. Kemudian tekan “MOVE” Selanjutnya tekan “START” Tunggu *Scan* Kontras selesai.

2. Hasil gambaran pada pemeriksaan *CT-Scan Abdomen* kontras pada klinis kanker serviks di instalasi radiologi RSUD Arifin Ahcmad Provinsi Riau.

Pemeriksaan *CT-Scan Abdomen* kontras pada klinis kanker serviks pada persiapan pasien meminum media kontras hanya diminum sekali sebelum pemerikssan sebanyak 10 cc *urografin* yang dicampur dengan segelas air (200 ml). Selanjutnya media kontras melalui anal

menggunakan kateter Nacl (500 cc) dan media kontras yang disuntikkan melalui *intravena* sebanyak 100 ml *iopamiro* dan diberikan setelah scan abdomen polos pasien selesai.

Media kontras yang diminum (oral) pada saat persiapan pasien sebanyak sekali minum 10 cc *urografin* ternyata hasil gambaran *CT-Scan Abdomen* kontras dengan klinis kanker serviks sudah di dapatkan hasil gambaran yang optimal. Dan dapat membedakan organ-organ tractus digestivus pada serviks.

Menurut dokter spesialis radiolog alasan meminum media kontras sebanyak 10 cc *urografin* sudah dapat untuk mendapatkan hasil gambaran CT-Scan abdomen kontras yang optimal karna sudah bisa mendiagnosa penyakit dan dapat membedakan mana bagian disgetivus dan mana bagian obgyn, serta juga dapat melihat organ di sekitar objek jika terjadinya komplikasi.

Menurut hasil ekspertise, pada Cervix uteri pemberian kontras tampak enhanced tidak homogen massa menginfiltrasi ke corpus uteri dan proksimal vagina Tampak infiltrasi ke parameterium Tr. digestivus tidak tampak kelainan. Hasil gambaran pemeriksaan *CT-Scan Abdomen kontras* dengan klinis kanker serviks di Instalasi Radiologi RSUD Arifin Achmad Provinsi Riau dengan persiapan pasien minum media kontras sebanyak 10 cc *urografin* yang dicampur dengan segelas air (200 ml) sudah dapat untuk menegakkan diagnosa.

## **BAB V**

### **KESIMPULAN DAN SARAN**

#### **5.1 Kesimpulan**

Bedasarkan uraian yang telah penulis sampaikan dapat disampaikan kesimpulan sebagai berikut :

1. Prosedur pemeriksaan *CT-Scan Abdomen* Kontras dengan klinis kanker serviks di Instalasi Radiologi RSUD Arifin Ahcmad Provinsi Riau Pada persiapan pasien saat meminum media kontras (oral) hanya diminum sekali sebelum pemeriksaan sebanyak 10 cc urografin yang dicampur dengan segelas air (200 ml). Media kontras melalui anal sebanyak 500 cc Nacl dan media kontras yang disuntikkan melalui intravena sebanyak 100 ml *iopamiro* diberikan setelah scan Abdomen polos (pre kontras).
2. Hasil pemeriksaan *CT-Scan Abdomen* kontras dengan klinis kanker serviks di Instalasi Radiologi RSUD Arifin Achmad Provinsi Riau dengan persiapan pasien minum media kontras sebanyak 10 cc *urografin* ini sudah dapat untuk menegakkan diagnosa.

## 5.2 Saran

Terkait dari uraian di atas, penulis menyarankan beberapa beberapa hal untuk diperhatikan seperti berikut :

1. Hasil pemeriksaan dari CT Scan *Abdomen* Kontras ini sebaiknya diperkuat dengan hasil pemeriksaan penunjang lainnya, supaya tidak terjadi kesalahan dalam penegakan diagnosa.
2. Dari penelitian ini bisa dilanjutkan sebagai penelitian terkait tentang hasil gambaran yang di dapatkan dengan tiga tahapan meminum media kontras pada pemeriksaan *CT-Scan Abdomen* kontras.

## DAFTAR PUSTAKA

- Adibi A, shahbazi A. *automatic bolus tracking versus fixed time delay technique in biphasic multidetector computed tomography of abdomen*. Iran J Radio, 2014;11(1):1-5
- Bontrager, Lampignano, J.P, Kendrik, L. 2018.*Textbook of Radiographic Positioning and Related Anatomy* (Ninth Edit). St. Louis: Elsevier, Inc
- Bontrager, K.L., 2014. *Textbook of Radiographic Positioning and Related Anatomy*. Eight Edition. Mosby, St Louis :USA
- Bontrager, K.L., 2010. *Textbook of Radiographic Positioning and Related Anatomy*, Mysby Inc,.Missauri.
- Bushberg, J. T., Seibert, J. A., Leidholdt, E. M., Boone, J. M. 2012. *The Essential Physics Of Medical Imaging*. Third Edition. Lippincott William & Wilkins, Philadelphia.
- Darmawati, 2010. *Idea Nursing Journal*, Jurnal.unsyirah.ac.id
- Dr. EUCLID SEEREM, PhD, MSc, BSc F. *Computed Tomography: Physical Principles, Clinical Application, And Quality Control*. Fourth. Australia;2016. 576 p.
- Indrati, Rini 2017. *Proteksiradiasibidangradiodiagnostik dan intervensional*. Malang
- Kemenkes. 2017. *Kanker Serviks Pembunuh No 1 Perempuan Indonesia*. Kementrian Kesehatan Republik Indonesia.
- Kuo Y, Lin Y, Lee R, Lin C, Chiou Y, Guo W. *Comparison of image quality from filtered back projection, statistical iterative reconstruction, and model-based iterative reconstruction algorithms in abdominal computed tomography*.

- Kurniati,N. Rohmah F. (2018). Digilib2.unisayogya.ac.id.
- Mardjikoen, Arif. 2009. *Tumor ganas alat genital.dalam* :Wiknjosastro H, SaifuddinAB,Rachimhadi T. Ilmukandungan. Edisikedua. Jakarta: YayasanBinaPustakaSarwonoPrawirohardjo ; p. 367-405.
- Mercy Medical Center,2014. *Procedure of CT Abdomen and or pelvis*. Cedar Rapids IA.
- Moore, Keith L. 2013. *Anatom Klinis Dasar*. EGC. Jakarta; 236-39.
- Pearce, E. (2016).Anatomi dan Fisiologi Untuk Paramedis. Jakarta: PT. Gramedia Pustaka Utama.
- Rahayu, D.S. 2015. Asuhan Ibu Dengan Kanker Serviks. Jakarta: Salemba Medika
- Rasad, Sjahriar. 2016. *RadiologiDiagnostik*. Jakarta:BalaiPenerbit FKUI
- Rasad, Sjahriar. 2015. *Radiologi Diagnostik*. Balai Penerbit Fakultas Kedokteran
- Richard L Drake; wayne vogl; Adam W M Michel. 2014 *Gray Anatomy : Anatomy of the human body:Elsevier;2014*
- Rizki ,Aditya. 2019. *CT Abdomen* kontras media IV dengan klinis *ca rektum*
- Romans Le. *Computed Tomography for technologist;A Comprehensive Text*. New york: the valueable contributions made by the following professionals who revieved this text; 2011 .402 p.
- SY Indah.2011. cegah dan tangkal kanker servik.surabaya:Java Pustaka
- Thalayan, K. 2014. *The Physics of Radiology and Imaging*. New Dehli: Jaypee Brothers Medical Publiser (P) Ltd
- Utami, asih puji.,dkk.2018.radiobiologi dasar 1. Magelang. penerbit inti medika pustaka

## SURAT BALASAN IZIN SURVEY



PEMERINTAH PROVINSI RIAU  
**RSUD ARIFIN ACHMAD**

Jl. Diponegoro No. 2 Telp. (0761) - 23418, 21618, 21657, Fax (0761) - 20253  
Pekanbaru



Nomor : 072 / RSUD – DIKLIT / 081  
Sifat : Biasa  
Lampiran : -  
Hal : Izin Pengambilan Data

Pekanbaru, 03 Mei 2021  
Kepada  
Yth. Kepala Instalasi Radiologi  
di  
Pekanbaru

Menindaklanjuti surat dari Sekolah Tinggi Ilmu Kesehatan Awal Bros Pekanbaru, Nomor : 040/C 1a/STIKES-ABP/D3/04.2021, tanggal 31 Maret 2021, perihal izin Pengambilan Data untuk keperluan penyusunan Karya Tulis Ilmiah yaitu :

Nama : Risma Fitri Ance  
NIM : 18002031  
Program Studi : DIII. Teknik Radiologi  
Judul : *Prosedur pemeriksaan CT-Scan Abdomen pada klinis Kanker Serviks di RSUD Arifin Achmad Provinsi Riau*


Dengan ini pihak RSUD Arifin Achmad dapat memberi izin pengambilan data dimaksud dengan ketentuan sbb :

1. Kepada yang bersangkutan tidak melakukan kegiatan yang menyimpang dari ketentuan yang telah ditetapkan
2. Pengambilan data tidak melakukan tindakan teknis/medis secara langsung kepada responden (pasien).
3. Pengambilan data berlaku selama 1 (satu) bulan terhitung dari tanggal penerbitan surat ini
4. Pengambilan data ini tidak dibenarkan untuk memfoto, fotocopy dan menscanner
5. Pengambilan data hanya berlaku untuk data sekunder pasien

Dapat disampaikan bahwa untuk efektif dan efisien kegiatan tersebut, diharapkan kepada Saudara dapat membantu memberikan data / informasi yang diperlukan.

Demikian disampaikan untuk dilaksanakan sebagaimana mestinya.

DIREKTUR RSUD ARIFIN ACHMAD  
PROVINSI RIAU,

  
dr. H. NUZELLY HUSNEDI, MARS  
Pembina Utama Muda  
NIP. 19640202 198912 1 002


**Tembusan Kepada Yth :**

1. Wakil Direktur Keuangan
2. Wakil Direktur Medik dan Keperawatan
3. Arsip



**PERSETUJUAN MENJADI RESPONDEN**

Dengan menandatangani lembar ini saya :

Nama :   
Jenis kelamin : Laki-laki  
Pekerjaan : Perawat Pelaksana  
Tempat Instalasi : Radiologi RSUD Arifin Achmad

Memberikan persetujuan untuk menjadi responden dalam penelitian yang berjudul "Prosedur pemeriksaan *CT-Scan Abdomen Kontras* dengan klinis kanker serviks di instalasi radiologi RSUD Arifin Achmad Provinsi Riau" yang akan dilakukan oleh Risma Fitri Ance mahasiswi Program Studi Diploma III Teknik Radiologi STIKes Awalbros Pekanbaru.

Saya telah dijelaskan bahwa jawaban wawancara ini hanya digunakan untuk keperluan penelitian dan saya secara suka rela bersedia menjadi responden penelitian ini.


Pekanbaru, 5 Juli 2021

Yang menyatakan

### PERSETUJUAN MENJADI RESPONDEN

Dengan menandatangani lembar ini saya :

Nama :   
Jenis kelamin : LAKI-LAKI  
Pekerjaan : Radiographer  
Tempat Instalasi : Radiologi RSUD Arifin Achmad.

Memberikan persetujuan untuk menjadi responden dalam penelitian yang berjudul "Prosedur pemeriksaan CT-Scan Abdomen Kontras dengan klinis kanker serviks di instalasi radiologi RSUD Arifin Achmad Provinsi Riau" yang akan dilakukan oleh Risma Fitri Ance mahasiswi Program Studi Diploma III Teknik Radiologi STIKes Awalbros Pekanbaru.

Saya telah dijelaskan bahwa jawaban wawancara ini hanya digunakan untuk keperluan penelitian dan saya secara suka rela bersedia menjadi responden penelitian ini.

Pekanbaru, 15 Juli 2021

Yang menyatakan


## PERSETUJUAN MENJADI RESPONDEN

Dengan menandatangani lembar ini saya :

Nama

[REDACTED]

Jenis kelamin

: laki-laki

Pekerjaan

: Radiographer

Tempat Instalasi

: Radiologi RSUD Arifin Achmad

Memberikan persetujuan untuk menjadi responden dalam penelitian yang berjudul "Prosedur pemeriksaan *CT-Scan Abdomen Kontras* dengan klinis kanker serviks di instalasi radiologi RSUD Arifin Achmad Provinsi Riau" yang akan dilakukan oleh Risma Fitri Ance mahasiswi Program Studi Diploma III Teknik Radiologi STIKes Awalbros Pekanbaru.

Saya telah dijelaskan bahwa jawaban wawancara ini hanya digunakan untuk keperluan penelitian dan saya secara suka rela bersedia menjadi responden penelitian ini.

Pekanbaru, 15 Mei 2021

Yang menyatakan

  
( [REDACTED] )

## PERSETUJUAN MENJADI RESPONDEN

Dengan menandatangani lembar ini saya :

Nama

[REDACTED]

Jenis kelamin : Perempuan

Pekerjaan : dokter spesialis

Tempat Instalasi : RS Awalbross Panam

Memberikan persetujuan untuk menjadi responden dalam penelitian yang berjudul "Prosedur pemeriksaan *CT-Scan Abdomen Kontras* dengan klinis kanker serviks di instalasi radiologi RSUD Arifin Achmad Provinsi Riau" yang akan dilakukan oleh Risma Fitri Ance mahasiswi Program Studi Diploma III Teknik Radiologi STIKes Awalbros Pekanbaru.

Saya telah dijelaskan bahwa jawaban wawancara ini hanya digunakan untuk keperluan penelitian dan saya secara suka rela bersedia menjadi responden penelitian ini.

Pekanbaru, 17 Juli 2021


Yang menyatakan

[Handwritten Signature]

[REDACTED]

### PERSETUJUAN MENJADI RESPONDEN


Dengan menandatangani lembar ini saya :

Nama :   
Jenis kelamin : laki-laki  
Pekerjaan : Dokter  
Tempat Instalasi : Radioterapi RS Awal Bros Pekanbaru

Memberikan persetujuan untuk menjadi responden dalam penelitian yang berjudul "Prosedur pemeriksaan *CT-Scan Abdomen Kontras* dengan klinis kanker serviks di instalasi radiologi RSUD Arifin Achmad Provinsi Riau" yang akan dilakukan oleh Risma Fitri Ance mahasiswi Program Studi Diploma III Teknik Radiologi STIKes Awalbros Pekanbaru.

Saya telah dijelaskan bahwa jawaban wawancara ini hanya digunakan untuk keperluan penelitian dan saya secara suka rela bersedia menjadi responden penelitian ini.

Pekanbaru, 17 Juli 2021

Yang menyatakun 

(  )

**PEDOMAN WAWANCARA DOKTER RADIOLOG**  
**INSTALASI RADIOLOGI RSUD ARIFIN ACHMAD PROVINSI RIAU**

Judul : Prosedur pemeriksaan *CT-Scan Abdomen Kontras* pada kasus kanker serviks di instalasi radiologi RSUD Arifin Achmad Provinsi Riau

Pewawancara : Risma Fitri Ance

Daftar pertanyaan pada dokter Radiolog :

1. Bagaimana prosedur pemeriksaan *CT-Scan Abdomen kontras* dengan klinis kanker serviks di RSUD Arifin Achmad Provinsi Riau?
2. Apakah ada SOP tentang prosedur pemeriksaan *CT-Scan Abdomen kontras* dengan klinis kanker serviks di RSUD Arifin Achmad Provinsi Riau?
3. Bagaimana persiapan pemeriksaan *CT-Scan Abdomen kontras* dengan klinis kanker serviks di RSUD Arifin Achmad Provinsi Riau?
4. Apakah ada persiapan khusus *CT-Scan Abdomen kontras* dengan klinis kanker serviks di RSUD Arifin Achmad Provinsi Riau?
5. Mengapa pada saat pemeriksaan *CT-Scan Abdomen Kontras* hanya diminum sekali sebelum pemeriksaan sebanyak 10 cc *Urografin* yang dicampur dengan segelas air?
6. Mengapa hanya dilakukan pemeriksaan *CT-Scan Abdomen kontras* dengan klinis kanker serviks ?

7. Bagaimana hasil gambaran CT-Scan pada pemeriksaan *CT-Scan Abdomen* kontras dengan klinis kanker serviks ?
8. Apakah hasil yang di dapatkan memberikan informasi yang optimal ?

**PEDOMAN WAWANCARA RADIOGRAFER INSTALASI RADIOLOGI  
RSUD ARIFIN ACHMAD PROVINSI RIAU**

Judul : Prosedur pemeriksaan *CT-Scan Abdomen Kontras* pada kasus  
kanker serviks di instalasi radiologi RSUD Arifin Achmad  
Provinsi Riau

Pewawancara : Risma Fitri Ance

Daftar Pertanyaan Pada Radiografer :

1. Bagaimana tatalaksana *CT-Scan Abdomen Kontras* dengan klinis kanker serviks di RSUD Arifin Achmad Provinsi Riau?
2. Bagaimana persiapan pasien sebelum melakukan pemeriksaan *CT-Scan Abdomen Kontras* dengan klinis kanker serviks di RSUD Arifin Achmad Provinsi Riau?
3. Apakah ada persiapan khusus yang harus dilakukan pasien sebelum melakukan pemeriksaan *CT-Scan Abdomen Kontras* dengan klinis kanker serviks di RSUD Arifin Achmad Provinsi Riau?
4. Bagaimana prosedur pemasukan media kontras pada pemeriksaan pemeriksaan *CT-Scan Abdomen* dengan klinis kanker serviks di RSUD Arifin Achmad Provinsi Riau?
5. Mengapa pada saat pemeriksaan *CT-Scan Abdomen Kontras* hanya diminum sekali sebelum pemeriksaan sebanyak 10 cc *Urografin* yang dicampur dengan segelas air?



**PEDOMAN WAWANCARA DOKTER PENGIRIM**

**RSUD ARIFIN ACHMAD PROVINSI RIAU**

Judul : Prosedur pemeriksaan *CT-Scan Abdomen Kontras* pada kasus kanker serviks di instalasi radiologi RSUD Arifin Achmad Provinsi Riau

Pewawancara : Risma Fitri Ance

Daftar pertanyaan kepada dokter pengirim :

1. Apa yang dimaksud klinis kanker serviks ?
2. Apa peranan pemeriksaan *CT-Scan Abdomen Kontras* pada klinis kanker serviks?
3. Mengapa pasien dengan klinis kanker serviks dianjurkan untuk melakukan pemeriksaan *CT-Scan Abdomen Kontras*?
4. Hasil radiograf seperti apa yang diharapkan dari pemeriksaan *CT-Scan Abdomen Kontras* pada klinis kanker serviks?
5. Apakah pemeriksaan *CT-Scan Abdomen Kontras* sangat penting untuk mendiagnosa hasil dari klinis kanker serviks ?

### TRANSKIP WAWANCARA RESPONDEN

Hari/Tanggal : Jum'at, 15 Juli 2021

Nama : Tn. D

Tempat : RSUD Arifin Achmad Provinsi Riau

Narasumber : Tn. D

Pewawancara : Risma Fitri Ance

Pentranskip : Risma Fitri Ance

Hasil Transkip

P : Selamat Sore Bang..

R1 : Iya selamat sore..

P : Perkenalkan nama saya risma fitri ance mahasiswa Radiologi STIKes Awal Bros Pekanbaru semester 6 bang. Disini saya ingin mewawancarai abang sebagai responden untuk penelitian saya yang berjudul "Prosedur pemeriksaan *CT-Scan Abdomen Kontras* pada kasus kanker serviks di instalasi radiologi RSUD Arifin Achmad Provinsi Riau" sebelumnya terimakasih ya bang sudah meluangkan waktunya untuk menjadi responden saya, baiklah bang kita mulai pertanyaan yang pertama, Bagaimana tatalaksana *CT-Scan Abdomen Kontras* dengan klinis kanker serviks di RSUD Arifin Achmad Provinsi Riau?

R1 : Jadi langsung aja ya, ini dia kan serviks..kalo kontras nya tiga tu..ada oral, anal, sama intravena. Kalo oral tadi kan pake urografin biasanya ni air minum di campur 1 ampul saja trus buat apa yang dibawah nya tu anal pake kateter masukin pake spet 50 cc lebih kurang 400 cc selagi pasien nya tahan, udah lanjut ke prosedurnya ke intravena nya sekitar 100 ml iopamiro.

P : Pertanyaan kedua, Bagaimana persiapan pasien sebelum melakukan pemeriksaan *CT-Scan Abdomen Kontras* dengan klinis kanker serviks di RSUD Arifin Achmad Provinsi Riau?

R1 : Yang pertama pasien nya puasa minimal 6 jam dan dia minum obat juga tu untuk pencahar. Harapan kan dalam perutnya kosong dan pembuangannya udah dibuang semua.

P : Itu obatnya apa yang diminum bang ?

R1 : Dulcolax biasanya 2 tablet tu malam hari, dia puasa tu minum obatnya.

P : Pertanyaan ketiga, Apakah ada persiapan khusus yang harus dilakukan pasien sebelum melakukan pemeriksaan *CT-Scan Abdomen Kontras* dengan klinis kanker serviks di RSUD Arifin Achmad Provinsi Riau?

R1 : Yang khusus nggak..yang tadikan pasien nya udah puasa trus tengok labor nya dulu..

P : Cek labor ya bang?

R1 : iyaa, yang utama kali urium cratinin fungsi ginjal

P : Kira-kira berapa urium Cratinin nya bang?

R1 : kalo normal tu biasanya dibawah dua dikerjakan tu

P : Kalo lebih dari dua bagaimana bang ?

R1 : Nanti kita konsul ke dokter dulu

P : Apakah tujuan pemeriksaan *CT-Scan Abdomen Kontras* pada klinis kanker serviks ini biasanya bang?

R1 : Yaaa untuk mengetahui kelainan fungsi pada abdomen dan dengan media kontras juga dapat memperjelas diagnosa sih.

P : Pertanyaan keempat, Bagaimana prosedur pemasukan media kontras pada pemeriksaan pemeriksaan *CT-Scan Abdomen* dengan klinis kanker serviks di RSUD Arifin Achmad Provinsi Riau?

R1 : Sama yang kayak tadi.. kan ada yang lewat apa oral, intravena, sama anal yang 400 cc. 400 cc tu Nacl nya dicampur urografin1 ampul.

P : Pertanyaan yang terakhir ya bang.. Mengapa pada saat pemeriksaan *CT-Scan Abdomen Kontras* hanya diminum sekali sebelum pemeriksaan sebanyak 10 cc *Urografin* yang dicampur dengan segelas air?

R1 : Biasanya ini udah cukup tu maksudnya seperti gambaran kontras nya udah keliatan. Setidaknya kan ini membedakan sama yang ini sama umum sama apanya bagian obgyn.

P : Umum maksudnya bagaimana bang?

R1 : Ndak maksud tadikan kontrasnya tadi bukan nanti biar nampak pisah aja antara obgyn sama disgetive nya kan nanti da kelambung tu

P : Jadi dengan sekali minum media kontras nya sudah terlihat ya bang hasil gambaran nya ?

R1 : Sudah cukup

### TRANSKIP WAWANCARA RESPONDEN

Hari/Tanggal : Jum'at, 15 Juli 2021  
Nama : Tn. A  
Tempat : RSUD Arifin Achmad Provinsi Riau  
Narasumber : Tn. A  
Pewawancara : Risma Fitri Ance  
Pentranskip : Risma Fitri Ance

#### Hasil Transkip

P : Selamat Sore Bang..

R2 : Iya selamat sore..

P : Perkenalkan nama saya risma fitri ance mahasiswa Radiologi STIKes Awal Bros Pekanbaru semester 6 bang. Disini saya ingin mewawancarai abang sebagai responden untuk penelitian saya yang berjudul “Prosedur pemeriksaan *CT-Scan Abdomen Kontras* pada kasus kanker serviks di instalasi radiologi RSUD Arifin Achmad Provinsi Riau” sebelumnya terimakasih ya bang sudah meluangkan waktunya untuk menjadi responden saya, baiklah bang kita mulai pertanyaan yang pertama, Bagaimana tatalaksana *CT-Scan Abdomen Kontras* dengan klinis kanker serviks di RSUD Arifin Achmad Provinsi Riau?

R2 : Tatalaksana *CT-Scan Abdomen Kontras* tetap pertama pastikan eee persiapan dulu, persiapan pasien eee trus kedua setelah persiapan pasien seperti puasadi rumah tu sampe sini diberikan kontras lewat oral eee nanti setelah itu masuk ke ruangan CT-Scan diberikan lagi kontras lewat anal baru setelah itu nanti eee dilakukan scanning polos, setelah polos baru kontrasnya lewat intravena yang pas post kontras nya lewat intravena dah habistu dah selesai.

P : Pertanyaan kedua, Pertanyaan kedua, Bagaimana persiapan pasien sebelum melakukan pemeriksaan *CT-Scan Abdomen Kontras* dengan klinis kanker serviks di RSUD Arifin Achmad Provinsi Riau?

R2 : Kalo persiapan pasien hem..ya sama kayak persiapan pada umumnya urus-urus trus eee apa ada puasanya ee kayak BNO IVP sama itu persiapannya

P : Pertanyaan ketiga, Apakah ada persiapan khusus yang harus dilakukan pasien sebelum melakukan pemeriksaan *CT-Scan Abdomen Kontras* dengan klinis kanker serviks di RSUD Arifin Achmad Provinsi Riau?

R2 : Kalo persiapan khususnya tu pasti urium cratinin

P : Urium cratinin bang ?

R2 : aha urium cratinin tu udah pasti tu, sama inform consent apakah dia ada alergi

P : Kira-kira batas normal urium cratinin itu berapa ya bang?

R2 : Kalo disini batas normalnya dua

P : Jadi kalo dua urium cratininya udah bisa dilakukan pemeriksaan ya bang?

R2 : Ndakk maksimal nya dua

P : Kalo lebih dari dua bang ?

R2 : Ndak bisa, soalnya kan cratinin kan ngaruhnya dengan ginjal

P : Pertanyaan keempat, Bagaimana prosedur pemasukan media kontras pada pemeriksaan pemeriksaan CT-Scan *Abdomen* dengan klinis kanker serviks di RSUD Arifin Achmad Provinsi Riau?

R2 : Pemasukan media kontrasnya kalau disini tu ada 3 tahapan. Yang pertama kan oral , oral tu sekali trus yang kedua tu lewat anal. Nanti lewat kontras dari bawah eee habistu baru di scanning polos, setelah polos baru post kontrasnya baru injek kontrasnya lewat intarvena. Itu tiga fase lah kontrasnya.

P : Kalo meminum media kontrasnya itu berapa cc bang ?

R2 : Kalo meminum media kontras paling 10 cc urografin campur sama air trus dari bawah tu paling sekitar 20 apa 30 cc sama campur air juga nanti sisanya lewat intravena kan totalnya ada 100. 100 cc kan hmm pas di intravena tu udah turun total keseluruhan kontrasnya 100 cc.

P : Kalo intravena nya tu media kontrasnya pake apa biasanya bang?

R2 : Pakenya Urografin



P : Pertanyaan yang terakhir ya bang.. Mengapa pada saat pemeriksaan *CT-Scan Abdomen Kontras* hanya diminum sekali sebelum pemeriksaan sebanyak 10 cc *Urografin* yang dicampur dengan segelas air?

R2 : Soalnya ee batasan nya kan 100 ml tu kalo lebih dari 10 cc dia kan minum kontrasnya oral dulu baru polos haaa kalo kita terlalu banyak mengasihkan kontras di awal pada posisi scan polosnya pasti apa ya istilahnya nanti di post kontrasnya tidak ada perbedaan..

P : Perbedaan nya dari segi apa bang ?

R2 : Dari segi gambaran nya nanti ngak ada perbedaan soalnya kalo kebanyakan kontras diawal pasti nanti udah diserap sama ginjal udah diolah sama tubuh haa pasti nanti kan adalah gambaran yang ngejreng pas posisi polosnya haaa nanti susah dari dokternya membedakan yang mana polos sama kontrasnya. Kan kontras kan tujuan nya untuk menghehaskan nanti kalo udah henhas dari awal jadi post kontrasnya ngga berlaku lagi nanti.

P : Jadi sebanya 10 cc urografin yang diminum campur air itu apakah hasil gambaran nya sudah optimal ?

R2 : Kalo dari 10 cc tu udah optimal. Setelah dari minum trus lakukan kita apa dari anal sampe scanning polosnya tu haa masih nampak apa eee istilahnya polos CT-Scan polos yang bagus tu loh. Setidaknya ni ada batas-batasan untuk dari kalo dari gambaran CT-Scan kan bisa kita scanning khusus ataupun apa haa hepar atau organ-organ dalam yang

polos trus tanpa media kontras pastikan gambarnya flet abu-abu trus apa batas-batasannya ndak jelas haa dokter tu pengennya tu kalo unruk eee media kontras yang diawal sama yang oral sama anal tu setidaknya dia akan menunjukkan gambaran apa yang melapisi dari rektum trus sampe usus haa kalo dari oral tu setidaknya tu dari lambungnya sampe eee usus halusnya tu berlapisi jadi gampang bedakan nanti kalo pas post kontras tu ee ada emangnya enhas dibagian mana.. dokter jadi gampang kalo polos tanpa minum. Biasanya flet-flet aja Cuma mengandalkan eee media double kontras yang udara tu udara yang dalam tubuh itu aja..dah itu aja.

### TRANSKIP WAWANCARA RESPONDEN

Hari/Tanggal : Jum'at, 15 Juli 2021  
Nama : Tn. Y  
Tempat : RSUD Arifin Achmad Provinsi Riau  
Narasumber : Tn. Y  
Pewawancara : Risma Fitri Ance  
Pentranskip : Risma Fitri Ance  
Hasil Transkip

P : Selamat Sore Bang..

R3 : Iya selamat sore..

P : Perkenalkan nama saya risma fitri ance mahasiswa Radiologi STIKes Awal Bros Pekanbaru semester 6 bang. Disini saya ingin mewawancarai abang sebagai responden untuk penelitian saya yang berjudul “Prosedur pemeriksaan *CT-Scan Abdomen Kontras* pada kasus kanker serviks di instalasi radiologi RSUD Arifin Achmad Provinsi Riau” sebelumnya terimakasih ya bang sudah meluangkan waktunya untuk menjadi responden saya, baiklah bang kita mulai pertanyaan yang pertama, Bagaimana tatalaksana *CT-Scan Abdomen Kontras* dengan klinis kanker serviks di RSUD Arifin Achmad Provinsi Riau?

R3 : Pasien me ini melakukan sebelum pemeriksaan pasien diberi persiapan khusus kek puasa gitu terus cek urium cratinin terus kalo kalo udah kayak gitu pasien nya di apa dijadwalkan dulu terus masuk ke pemeriksaan nya kan masuk kepemeriksaan CT-Scan pasien dikasih minum urografin 10 cc terus di scan terus dimasukkan lewat intravenaa di scan lagi post kontras.

P : Pertanyaan kedua, Pertanyaan kedua, Bagaimana persiapan pasien sebelum melakukan pemeriksaan *CT-Scan Abdomen Kontras* dengan klinis kanker serviks di RSUD Arifin Achmad Provinsi Riau?

R3 : Pasien nya puasa 6 jam sebelum pemeriksaan

P : Setelah puasa 6 jam bang apa ada lagi persiapannya ?

R3 :Urium cratininya juga..itu ajasih

P : Pertanyaan ketiga, Apakah ada persiapan khusus yang harus dilakukan pasien sebelum melakukan pemeriksaan *CT-Scan Abdomen Kontras* dengan klinis kanker serviks di RSUD Arifin Achmad Provinsi Riau?

R3 : Persiapan khususnya cek urium cratininya tadi eee habistu inform consent baru dilakukan nya pemeriksaan

P : Pertanyaan keempat, Bagaimana prosedur pemasukan media kontras pada pemeriksaan pemeriksaan *CT-Scan Abdomen* dengan klinis kanker serviks di RSUD Arifin Achmad Provinsi Riau?

R3 : Eee pasien minum air putih yang udah dicampur sama urografin sebanyak 10 cc habis itu di scan habis di scan pre kontras di suntik intravena habis itu di scan post kontrasnya.

P : Pertanyaan yang terakhir ya bang.. Mengapa pada saat pemeriksaan *CT-Scan Abdomen Kontras* hanya diminum sekali sebelum pemeriksaan sebanyak 10 cc *Urografin* yang dicampur dengan segelas air?

R3 : Ini biar bisa bedain mana pre kontras mana post kontras nya.

P : Apakah hasil gambaran yang didapatkan kan sudah optimal bang ?

R3 : Belum sih, makanya dikasih lewat intravena

### TRANSKIP WAWANCARA RESPONDEN

Hari/Tanggal : Sabtu, 17 Juli 2021

Nama : Ny. L

Tempat : RS Awalbros Panam

Narasumber : Ny. L

Pewawancara : Risma Fitri Ance

Pentranskip : Risma Fitri Ance

Hasil Transkip

P : Selamat Malam Dok..

R4 : Iya selamat malam..

P : Perkenalkan nama saya risma fitri ance mahasiswa Radiologi STIKes Awal Bros Pekanbaru semester 6 dok. Disini saya ingin mewawancarai dokter sebagai responden untuk penelitian saya yang berjudul “Prosedur pemeriksaan *CT-Scan Abdomen Kontras* pada kasus kanker serviks di instalasi radiologi RSUD Arifin Achmad Provinsi Riau” sebelumnya terimakasih ya dok sudah meluangkan waktunya untuk menjadi responden saya, baiklah dok kita mulai pertanyaan yang pertama, Bagaimana prosedur pemeriksaan *CT-Scan Abdomen kontras* dengan klinis kanker serviks di RSUD Arifin Achmad Provinsi Riau?

R4 : Kalo untuk eee pemeriksaan *CT-Scan Abdomen Kontras* pada klinis kanker serviks ini sebenarnya sama saja dengan prosedur *CT-Scan Abdomen Kontras* yang lain karna kita selain untuk melihat eee kanker nya sendiri di serviks juga melihat eee metastasis nya seperti di liver atau dimana jadi perlu prosedurnya tu seperti puasa eee terus eee urus-urus seperti apa untuk pencahar gitu supaya mengeluarkan eee fecal eee kemudian diet juga sehari sebelum nya makan bubur..kemudia urium kratininya masih normal karna pake kontras kan ya jadi harus periksa urium cratinin eee sama seperti *CT-Scan Abdomen*.

P : Pertanyaan kedua, Apakah ada SOP tentang prosedur pemeriksaan *CT-Scan Abdomen kontras* dengan klinis kanker serviks di RSUD Arifin Achmad Provinsi Riau?

R4 : Haa SOP nya sebenarnya ada, pasti ada.

P : Bagaimana biasanya dok SOP nya ?

R4 : Kalo kayak disini ada ya standar operasional nya itu kalo di rsud harusnya ada

P : pertanyaan ketiga, Bagaimana persiapan pemeriksaan *CT-Scan Abdomen kontras* dengan klinis kanker serviks di RSUD Arifin Achmad Provinsi Riau?

R4 : Oh iya ini persiapan yang tadi saya bilang tadi pasien nya eee diet pasien nya berapa hari sebelumnya itu eee makan bubur kemudian nanti pasien nya puasa minum dulcolax untuk pencahar sebelum pemeriksaan

P : Untuk puasanya berapa lama dok?

R4 : 6 jam biasanya tapi itu untuk pemeriksaan biasanya hmm disuruh minum sih puasanya puasa makan..supaya kan fecal nya tu tidak mengganggu.

P : Pertanyaan keempat, Apakah ada persiapan khusus *CT-Scan Abdomen kontras* dengan klinis kanker serviks di RSUD Arifin Achmad Provinsi Riau?

R4 : Oh maksudnya khusus untuk kanker serviks aja ya yang dibedakan dengan abdomen lainnya...eee kayaknya ngga ada sih, sama aja

P : Pertanyaan kelima, Mengapa pada saat pemeriksaan *CT-Scan Abdomen Kontras* hanya diminum sekali sebelum pemeriksaan sebanyak 10 cc *Urografin* yang dicampur dengan segelas air?

R4 : Kenapa hanya sekali maksudnya ?

P : Jadi begini dok menurut teori kan pada saat persiapan minum media kontras nya pasien diberikan kontras yang dicampur dengan air sebanyak tiga kali minum, yaitu 2 jam sebelum pemeriksaan 300 cc, 1 jam sebelum pemeriksaan 200 cc, dan sebelum pemeriksaan dimulai 200 cc.



R4 : Kalo menurut saya sih itu beda-beda teori apa ya teori juga berbeda-beda tiap jurnal kan eee teori yang seperti yang adek bilang tadi ya bener juga kalo ini juga ya benar juga karna kan ini untuk kalo kontras yang minum ini untuk melihat Gastrointestinal sebenarnya bukan untuk serviksnya. Jadi untuk melihat lambung kalo yang seperti adek bilang bertahap gitu biasanya dia untuk menilai lambung dulu habistu usus halus dulu habis itu usus besar dulu nah tapi kalo yang seperti sekali ini diharapkan kontras nya tu turun dengan sendirinya jadi kita bisa menilai dari gaster sampe ke luar. Tapi ini sebenarnya untuk eee usus ini dek usus dan colon kalo untuk eee serviks nya sih ndak

P : Apakah 10 cc urografi yang dicampur 200 ml dengan air apakah itu bisa mendapatkan hasil citra gambaran yang optimal ?

R4 : Udah bisa kalo untuk kanker serviks

P : Seperti apa gambaran yang optimal itu dok ?

R4 : Kan kita liat nampak kontrasnya di dalam usus nya itu jadi kan kita bisa menilai eee lumen ususnya apakah ada massa tapi dengan syarat itu, udah bersih usus nya ya. Soal kan urusan nya udah bagus bener haa kadang-kadang kalo ada kotoran sih mengganggu juga.

P : Kalo untuk serviksnya bagaimana dok ?

R4 : kalo untuk serviknya saya ngak ada hubungannya. Kalo ngk pake kontras itu juga nggak papa karna kan kontras yang diminum kan ngk masuk ke

serviks. Kalo serviks itu kontras intravena kalo untuk yang minum itu ngga. Cuman kan kita kan gini ya mbak ya sekali kita priksa CT kontras kan ngk mungkin kita menilai serviks doang karna pasien ya pasien nya udah kena radiasi udah masuk kontras jadi sekalian gitu kan maksudnya jadi sekalian kita menilai ca cerviks kita menilai usus nya juga sebenarnya itu sih. Tapi kalo untuk bener-bener yang lainnya yakin normal bener serviks doang ngk perlu sebenarnya yang kontras oral ini..intravena aja kalo emang bener-bener serviks kan yang saya bilang tadi kan..kita rugi ya masa kita hanya menilai serviks nya doang, sedangkan kita kan udah bul ct semuanya apalagi kalo ca, ca itu kan misal metas kemana-mana kita juga melihat metasnya apakah ada metasnya di usus mana liver karna dia menyebar Jadi sekalian kalo saya sih sekalian aja

P : Jadi bagusnya cuma dari intravena aja ya dok ?

R4 : kalo disuruh milih saya lebih bagus semuanya karna ya itu tadi bukan hanya untuk serviks yang saya nilai kita juga bisa menilai ususnya kita juga menilai livernya gitu. Kecuali mungkin sih dia kanker usus gitu baru mungkin pake tahap gitu

P : Pertanyaan keenam, Mengapa hanya dilakukan pemeriksaan *CT-Scan Abdomen kontras* dengan klinis kanker serviks ?

R4 : Sebenarnya dia juga bisa, MRI juga bisa sebenarnya lebih bagus malah tapi kalo dengan non kontras memang ngk keliatan karna kan kita

membedakan itu eee apa namanya itu kanker atau infeksi kan dengan kontras. Tapi dengan MRI juga bisa malah lebih bagus.

P : Pertanyaan ketujuh, Bagaimana hasil gambaran CT-Scan pada pemeriksaan *CT-Scan Abdomen kontras* dengan klinis kanker serviks ?

R4 : ohya mungkin yang pertama kita melihat massa nya sendiri yah, liat kanker nya itu di serviks apakah memang bener itu menurut radiolog itu kanker atau hanya infeksi atau yang jinak atau yang ganas itu keliatan ya dari serviks. Kemudian ya itu tadi untuk melihat penyebarannya kalo misalnya di apakah ada metasnya di liver atau ke organ-organ lain kemudian apakah ada penyakit lain nya ya

P : Pertanyaan ke kedelapan, Apakah hasil yang di dapatkan memberikan informasi yang optimal ?

R4 : Eee diharapkan sih iya, tapi kalo misalnya kurang ya kalo masih sedikit itu mungkin bisa dengan MRI karna serviks yaa serviks itu sebenarnya tanpa dengan CT-Scan itu kan eee fungsinya itu untuk melihat penyebarannya sampe kemana untuk staygin ya staygin sampe kemana kalo untuk kanker nya sendiri sebenarnya bisa diliat dari luar dengan pemeriksaan eee orang obgyn tu dengan dibuka dan itu sudah kelihatan kankernya tapi kan ngak bisa ngeliat penyebarannya sampe kemana tapi dengan CT-Scan yaitu bisa.

### TRANSKIP WAWANCARA RESPONDEN

Hari/Tanggal : Sabtu, 17 Juli 2021  
Nama : Tn. A  
Tempat : RS Awalbros Sudirman  
Narasumber : Tn. A  
Pewawancara : Risma Fitri Ance  
Pentranskip : Risma Fitri Ance  
Hasil Transkip

P : Selamat sore Dok..

R5 : Iya selamat sore

P : Perkenalkan nama saya risma fitri ance mahasiswa Radiologi STIKes Awal Bros Pekanbaru semester 6 dok. Disini saya ingin mewawancarai dokter sebagai responden untuk penelitian saya yang berjudul “Prosedur pemeriksaan *CT-Scan Abdomen Kontras* pada kasus kanker serviks di instalasi radiologi RSUD Arifin Achmad Provinsi Riau” sebelumnya terimakasih ya dok sudah meluangkan waktunya untuk menjadi responden saya, baiklah dok kita mulai pertanyaan yang pertama, Apa yang dimaksud klinis kanker serviks ?

R5 : Serviks tu adalah saluran yang yang berbentuk di bagian bawah rahim nya yang menghubungkan antara rahim dan vagina nya tu

P : Pertanyaan kedua, Apa peranan pemeriksaan *CT-Scan Abdomen Kontras* pada klinis kanker serviks?

R5 : Untuk mendiagnosis penyakit dan untuk evaluasi udah disinar dikemodulu kek gini, sekarang kek gini.sembuh tidak atau sembuh ohh untuk evaluasi ha betull. Setelah sembuh bulan depan tahun depan oh itu untuk kontrol untuk monitoring ha betul. Ada 10 dokter saya tanya 5 dokter umum 5 dokter spesialis . menurut dokter umum, CT-Scan tu hanya untuk diagnosa tapi kalo spesialis dia bisa untuk mengevaluasi untuk monitoring.

P : Pertanyaan ketiga, Mengapa pasien dengan klinis kanker serviks dianjurkan untuk melakukan pemeriksaan *CT-Scan Abdomen Kontras*?

R5 : Ngak tau, kan memang harus

P : Pertanyaan keempat, Hasil radiograf seperti apa yang diharapkan dari pemeriksaan *CT-Scan Abdomen Kontras* pada klinis kanker serviks?

R5 : Ya hasil yang bisa mendiagnosa penyakit

P : Pertanyaan kelima, Apakah pemeriksaan *CT-Scan Abdomen Kontras* sangat penting untuk mendiagnosa hasil dari klinis kanker serviks ?

R5 : Sangat penting

**Formulir permintaan pasien**

**KLINIK PEMERIKSAAN KESEHATAN  
(MEDICAL CHECK UP)**

**RSUD ARIFIN ACHMAD  
PROPINSI RIAU**

**SURAT PENGANTAR RONTGEN**

<b>yang lengkap dan jelas</b>	<b>NO. RM :</b> [REDACTED]	
<b>AMA :</b> [REDACTED]	<b>Umur</b> 16 Th	<b>Jenis Kelamin</b> Pr
<b>AMAT :</b>	<b>Pemeriksaan yang diminta :</b> CT scan Abdomen + cm	
<b>KERJAAN :</b>	<b>Nama yang meminta</b> Dr. [Signature] (Nama Jelas)	<b>Tanggal Permintaan</b> 07 Juli 2021

Formulir permintaan pasien Ny. R

**KLINIK PEMERIKSAAN KESEHATAN  
(MEDICAL CHECK UP)**

**RSUD ARIFIN ACHMAD  
PROPINSI RIAU**

**SURAT PENGANTAR RONTGEN**

<b>yang lengkap dan jelas</b>	<b>NO. RM :</b> [REDACTED]	
<b>AMA :</b> [REDACTED]	<b>Umur</b> 53 TH	<b>Jenis Kelamin</b> Perempuan
<b>AMAT :</b>	<b>Pemeriksaan yang diminta :</b> CT scan Abdomen + kontras	
<b>KERJAAN :</b>	<b>Nama yang meminta</b> Dr. [Signature] (Nama Jelas)	<b>Tanggal Permintaan</b> 07 Juli

*Zal*

Formulir permintaan pasien Ny. M

**KLINIK PEMERIKSAAN KESEHATAN  
(MEDICAL CHECK UP)**

**RSUD ARIFIN ACHMAD  
PROPINSI RIAU**

**SURAT PENGANTAR RONTGEN**

<b>yang lengkap dan jelas</b>	<b>NO. RM :</b> [REDACTED]	
<b>AMA :</b> [REDACTED]	<b>Umur</b> 50 Th	<b>Jenis Kelamin</b> Pr
<b>AMAT :</b>	<b>Pemeriksaan yang diminta :</b> CT scan Abdomen + kontras	
<b>KERJAAN :</b>	<b>Nama yang meminta</b> Dr. [Signature] (Nama Jelas)	<b>Tanggal Permintaan</b> 07 Juli 2021

*Zal*

Formulir permintaan pasien Ny.

**Hasil Bacaan Dokter Spesialis Radiolog**

Hasil Bacaan Dokter Spesialis Radiolog pasien Ny. M



**BLUD RSUD Arifin Achmad**  
 Jl. Diponegoro No 2 Pekanbaru  
 Telp. (0761) 21618, 23418, 21657 FAX (0761) 20253

**HASIL PEMERIKSAAN RADIOLOGI**

Nama Pasien	[REDACTED]	NO RM	[REDACTED]
Umur/Jenis Kelamin	[REDACTED]	Tanggal	[REDACTED]
Ruangan	[REDACTED]	Nb Reg	.210700.0000 - No 2107282681
Dokter Pengirim	[REDACTED]	No. Photo	:
Jenis Pemeriksaan : -CT abdomen dan pelvis dengan kontras -Pemeriksaan radiologi toraks, satu proyeksi, frontal			

**YTH TS,**

X - foto thorax :

Cor : besar dan bentuk normal.

Pulmo : corakan bronkovaskular normal.  
 infiltrat (-).  
 tidak tampak gambaran coin lesion

Diafragma dan sinus kostofrenikus normal.

Kesan :

Cor : dalam batas normal  
 Pulmo : tidak tampak metastase

CT abdomen tanpa dan dengan kontras :

Hepar : ukuran normal, struktur parenkim normal, vaskular hepar normal, ductus bilieris intra dan ekstra hepatis normal, nodul (-).

Vesika fellea : ukuran normal, dinding normal, batu (-), sludge (-).

Pankreas : ukuran normal, tidak tampak gambaran massa, kalsifikasi (-).

Len : ukuran normal, vena lienalis normal.

Renal dextra : ukuran normal, PCS normal, batu (-), cortex dan medulla normal.

Ureter dextra tidak melebar, batu (-).

Renal sinistra : ukuran normal, PCS normal, batu (-), cortex dan medulla normal.

Ureter sinistra tidak melebar, batu (-).

Vesika urinaria : dinding normal, batu (-), massa (-).

Tampak gambaran massa padat, batas tidak tegas, permukaan iregular dengan ukuran 6,4 X 4,5 X 4,5 cm pada cervix uteri

Pada pemberian kontras tampak enhanced tidak homogen

Massa meluas ke corpus uteri dan 1/3 distal vagina

Tampak infiltrasi massa ke parametrium

Tidak tampak infiltrasi pada dinding panggul.

Rectum intact

Tidak tampak pembesaran kelenjar limfe para ilaca dan para aorta

Tidak tampak cairan bebas pada abdomen

Kesan :

Tumor cervix uteri suspect malignant

ec : suspect ca. cervix

Stadium III A

Tidak tampak metastase pada hepar

Tidak tampak hydronephrosis

Tidak tampak pembesaran kelenjar limfe para aorta

Pekanbaru, 07 Juli 2021  
 Radiolog

Andreas Maktur, dr, SpRad

## Hasil Bacaan Dokter Spesialis Radiolog pasien Ny. K



**BLUD RSUD Arifin Achmad**  
Jl. Diponegoro No.2 Pekanbaru  
Telp. (0761) 21618. 23418. 21657 FAX. (0761) 20253

### HASIL PEMERIKSAAN RADIOLOGI

Nama Pasien	[REDACTED]	NO RM	[REDACTED]
Umur/Jenis Kelamin	[REDACTED]	Tanggal	[REDACTED]
Ruangan	[REDACTED]	No Reg.	2107001578 - No. 2107282701
Dokter Pengirim	[REDACTED]	No. Photo :	
Jenis Pemeriksaan	CT abdomen dlm/petir dengan kontras		

**YTH TS,**

CT abdomen tanpa dan dengan kontras :

Ca. cervix post kemoradiasi

Hepar : ukuran normal, struktur parenkim normal, vaskular hepar normal, ductus bilaris intra dan ekstra hepatal normal, nodul (-).

Vesika felea : ukuran normal, dinding normal, batu (-), sludge (-).

Pankreas : ukuran normal, tidak tampak gambaran massa, kalsifikasi (-).

Len : ukuran normal, vena lienalis normal.

Renal dextra : ukuran normal, PCS normal, batu (-), cortex dan medulla normal.

Ureter dextra tidak melebar, batu (-), tampak DJ stent dengan kedudukan baik.

Renal sinistra : ukuran normal, PCS normal, batu (-), cortex dan medulla normal.

Ureter sinistra tidak melebar, batu (-).

Vesika urinaria : dinding normal, batu (-), massa (-).

Tampak massa padat, batas tidak tegas dengan ukuran 3,3 X 3,2 X 2,7 cm pada cervix uteri

Pada pemberian kontras tampak enhanced tidak homogen

Massa menginfiltrasi ke corpus uteri dan proksimal vagina

Tampak infiltrasi ke parametrium

Tr. digestivus tidak tampak kelainan.

Tidak tampak cairan bebas pada abdomen.

Tidak tampak pembesaran kelenjar limfe para aorta.

Kesan :

Ca. cervix post kemoradiasi

Tumor cervix residif

DJ stent dextra insitu.

Pekanbaru, 07 Juli 2021  
Radiolog

Andreas Makmur, dr., SpRad



## Hasil Bacaan Dokter Spesialis Radiolog pasien Ny. R

 <b>BLUD RSUD Arifin Achmad</b> Jl. Diponegoro No 2 Pekanbaru Telp (0761) 21618, 23418, 21657 FAX (0761) 20253	
<b>HASIL PEMERIKSAAN RADIOLOGI</b>	
Nama Pasien	NO RM
Umur/Jenis Kelamin	Tanggal
Ruangan	No Reg : 2107002099 - No. 2107283803
Dokter Pengirim : Ari Hidayat, dr., Sp.UG	No. Photo :
Jenis Pemeriksaan : -CT abdomen dna pelvis dengan kontras -Pemeriksaan radiologi, toraks; satu proyeksi, frontal	
<b>YTH TS,</b>	
CT abdomen tanpa dan dengan kontras :	
Hepar : ukuran normal, struktur parenkim normal, vaskular hepar normal, ductus biliaris intra dan eksta hepatal normal, nodul (-). Vesika felea : ukuran normal, dinding normal, batu (*), sludge (-). Pankreas : ukuran normal, tidak tampak gambaran massa, kalsifikasi (-). Len : ukuran normal, vena lenalis normal. Renal dextra : ukuran normal, struktur parenkim normal, PCS normal, batu (-), cortex dan medula normal. Ureter dextra tidak melebar, batu (-). Renal sinistra : ukuran normal, struktur parenkim normal, PCS normal, batu (-), cortex dan medula normal. Ureter sinistra tidak melebar, batu (-). Vesika urinaria : dinding normal, batu (-), massa (-). Tampak massa solid bentuk irregular, batas tegas, berukuran lk 8,1 x 7,7 x 6,2 cm di cervix uteri. Massa tampak menginfiltrasi 1/3 atas vagina dan distal uterus. Tampak cairan di vagina dan di cavum uterus. Uterus tampak membesar, permukaan tidak rata, densitas inhomogen. Pada pemberian kontras tampak enhancement inhomogen. Tr. digestivus tidak tampak kelainan. Tidak tampak cairan bebas pada abdomen. Tampak pembesaran kelenjar limfe para aorta dan parailiaka bilateral.	
Kesan : Massa solid di daerah cervix uteri yang menginfiltrasi 1/3 atas vagina dan uterus disertai tanda-tanda hidrocolpos dan hidrometra ec sugestif cervix malignancy. Multiple limfadenopati paraaorta dan parailiaka bilateral. Cholelithiasis. Tidak tampak metastasis intrahepatal.	
---> sesuai FIGO stage IIIC.	
X - foto thorax :	
Cor : besar dan bentuk normal.	
Pulmo : corakan bronkovaskular normal, infiltrat (-), nodul (-).	
Diafragma dan sinus kostofrenikus normal.	
Kesan Cor : dalam batas normal Pulmo : tidak tampak metastasis.	
Pekanbaru, 08 Juli 2021 Radiolog	
<u>Yanethi dr SpRad</u>	



Dokumentasi wawancara responden 1



Dokumentasi wawancara responden 2



Dokumentasi wawancara responden 3









Dokumentasi wawancara responden 4

## Lembar Konsul Pembimbing 1

**LEMBAR KONSUL PEMBIMBING 1**

Nama : Risma Fitri Ance  
 NIM : 18002031  
 Judul KTI : Prosedur Pemeriksaan *CT-Scan Abdomen* Kontras dengan klinis kanker serviks di Instalasi Radiologi RSUD Arifin Achmad Provinsi Riau.  
 Pembimbing I : Yoki Rahmat, M.Si

No	Hari/ Tanggal	Keterangan	TTD
1	12 Januari 2021	Menbahas tentang Judul	
2	13 Januari 2021	Perbaikan latar belakang, rumusan masalah, tujuan penelitian.	
3	04 Maret 2021	Memperbaiki teori dan penulisan bab 1	
4	10 Maret 2021	Perbaikan latar belakang, bab 1, 2 dan 3	
5	31 Maret 2021	Perbaikan teori	
6	01 April 2021	Pengecekkkan dan perbaikan terakhir sebelum acc	

Pembimbing I




( YokiRahmat, M.Si)  
 NIDN : 1012049203

## Lembar Konsul Pembimbing II

**LEMBAR KONSUL PEMBIMBING II**

Nam : Risma Fitri Ance  
 NIM : 18002031  
 Judul KTI : Prosedur Pemeriksaan *CT Scan Abdomen* Kontras dengan klinis kanker serviks di Instalasi Radiologi RSUD Arifin Achmad Provinsi Riau.  
 Pembimbing II : Annisa,S.Tr.Rad

No	Hari/ Tanggal	Keterangan	TTD
1	22 Februari 2021	Menbahas tentang Judul	
2	24 Februari 2021	Perbaikan latar belakang, rumusan masalah, tujuan penelitian.	
3	27 Maret 2021	Memperbaiki teori dan penulisan bab 1	
4	01 April 2021	Perbaikan latar belakang, bab 1, 2 dan 3	
5	05 April 2021	Perbaikan teori	
6	06 April 2021	Pengecekan dan perbaikan terakhir sebelum acc	
7	04 Juni 2021	Perbaikan bab 4 dan 5	
8	17 Juni 2021	Revisi bab 4 dan 5	
9	16 juli 2021	Revisi bab 4 dan 5	
10	19 juli 2021	Revisi bab 4	
11	23 juli 2021	Perbaikan terakhir sebelum ujian semhas	

Pembimbing II

  
 ( Annisa, S.Tr.Rad )  
 NUPN : 9910690485